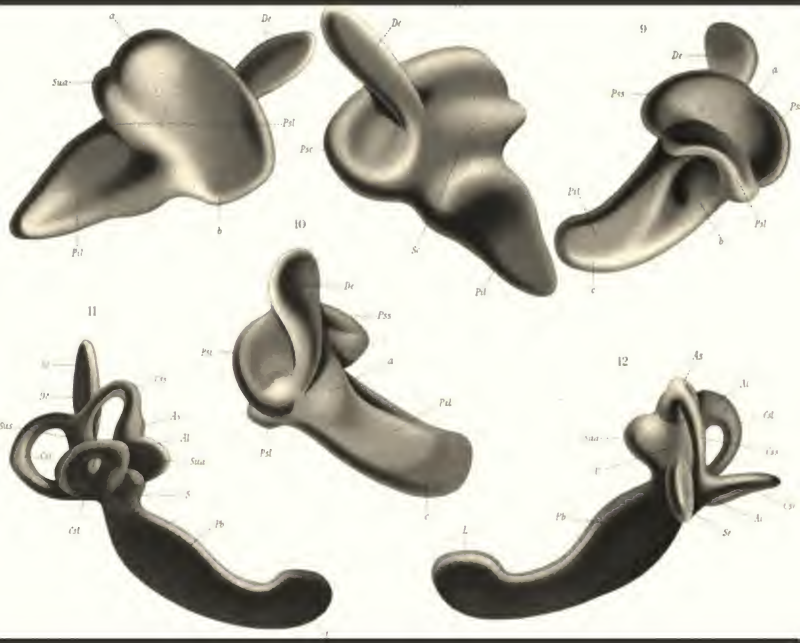
Suat
Psl
Psr
Psl
Psl
Psl

Amer.
4.

The University of Chicago
Libraries

Digitized by Google

DENKSCHRIFTEN

DER

MEDICINISCH-NATURWISSENSCHAFTLICHEN GESELLSCHAFT

ZU

JENA.

SECHSTER BAND.

2. Theil.

RICHARD SEMON, ZOOLOGISCHE FORSCHUNGSREISEN

IN AUSTRALIEN UND DEM MALAYISCHEN ARCHIPEL.

DRITTER BAND: MONOTREMEN UND MARSUPIALIER II. 2. THEIL.

MIT 75 TAFELN UND 331 ABBILDUNGEN IM TEXT.

JENA,
VERLAG VON GUSTAV FISCHER.
1904—1908.

Digitized by Google

ZOOLOGISCHE FORSCHUNGSREISEN IN AUSTRALIEN UND DEM MALAYISCHEN ARCHIPEL.

MIT UNTERSTÜTZUNG DES HERRN

DR. PAUL VON RITTER

AUSGEFÜHRT IN DEN JAHREN 1891—1893

VON

PROF. DR. RICHARD SEMON.

DRITTER BAND: MONOTREMEN UND MARSUPIALIER. II. 2. THEIL.

MIT 75 TAFELN UND 331 ABBILDUNGEN IM TEXT.

ATLAS.

JENA,
VERLAG VON GUSTAV FISCHER.
1904—1908.

Digitized by Google

THE
UNIVERSITY
OF
CHICAGO LIBRARIES

Digitized by Google

739359

Erklärung der Tafelabkürzungen.

Für alle Figuren gültige Bezeichnungen.

ac Arteria carotis.
ah Arcus hyoideus.
an Angulus mandibulae.
aneh Aponeurosis mylo-hyoidea.
aop Ala orbitalis palatini.
aopsph Ala orbitalis praesphenoidei.
aosph Ala orbitalis sphenoidei.
apter Ala pterotica mastoidei.
atp Ala temporalis palatini.
atsph Ala temporalis sphenoidei.
az Arcus zygomaticus.
bb Bursa buccalis.
bt Bulla tympanica.
cagl Andeutung des Cavitas glenoidalis.
cat Caput anterius musculi temporalis.
ccm Communicatio cum canali mandibulari.
cf Canalis facialis s. Fallopii.
cgl Cavitas glenoidalis.
cht Chorda tympani.
cm Capitulum mallei.
cmb Capitulum mandibulare.
cmt Cartilago Meckeli.
cmt Caput medium musculi temporalis.
cn Cavum nasi.
co Condylus occipitalis.
cpt Caput posterius musculi temporalis.
ct Canalis temporalis.
cv Canalis Vidianus.
cV Canalis trigemini,
da Dens anterior.
dm Dens molaris.
dp Ductus parotideus.
dsl Ductus sublingualis seu Bartholini.
dsm Ductus submaxillaris seu Whartonianus.
ep Episternum.
f Frontale.
fae Foramen arteriae ethmoidalis.
fgl Fossa glenoidalis.
fhpl Fasciculus hyo-platysma.
fiol Foramen infraorbitale laterale.
fiop Foramen infraorbitale posterius.
fit Fossa infratemporalis.
fl Foramen lacrymale.
fm Fossa mandibularis.
fmar Foramen mandibulare anterius dorsale.
fmav Foramen mandibulare anterius ventrale.
fmm Foramen mandibulare medium.
fmp Foramen mandibulare posterius.
fmt Foramen maseterico-temporale.
fnoc Fenestra occipitalis (seu Foramen vagi + F. jugulare posterius + F. praecondyloideum).
fnopht Foramen nervi ophthalmici.
fnov Fenestra ovalis.
fo Foramen ovale.
fpth Fasciculus pterygo-hyoideus.
fr Foramen rotundum.
fsem Fascia masseterica.
fsct Fascia temporalis.
fso Foramen supraorbitale.
fspho + *o* Foramen spheno-orbitale + opticum.
fsphp Foramen spheno-palatinum.
fspht Fenestra spheno-temporalis.
fstm Foramen stylo-mastoideum.
ft Fossa temporalis.
fve Foramen vasculare externum.
gb Glandula buccalis.
gcht Ganglion chordae tympani.
gcs Ganglion cervicale supremum.
gg Ganglion Gasseri.
gl Glandula lacrymalis.
go Ganglion oticum.
gsl Glandula sublingualis.
gsm Glandula submaxillaris.
i Incus.
icsd Insertio capitis anterioris m. temporalis.
icspd Insertio capitis medii et capitis posterioris m. temporalis.
idm Insertio musculi detrahentis mandibulae.
ihm Insertio musculi hyo-mandibularis.
imsr Insertio musculi masseteris.
imtt Insertio musculi tensoris tympani.
imzm Insertio musculi zygomatico-mandibularis.
ipot Insertio partis orbitalis m. temporalis.
ipzmzm Insertio portionis posterioris m. zygomatico-mandibularis.
ipst Insertio partis sphenoidalis m. temporalis.
ipte Insertio m. pterygoidei externi.
it Insertio m. temporalis.
itn Insertio m. temporalis anterioris.
j Jugale.
l Lacrymale.
lit Linea infratemporalis.
lj Ligamentum jugale.
llm Lamina lateralis m. masseteris.
lmm Lamina medialis m. masseteris.
lptm Ligamentum pterygo-mandibulare.
lptt Ligamentum pterygo-tympanicum.
lstm Ligamentum stylo-mandibulare.
lt Linea temporalis.
m Mandibula.
mae Meatus auditorius externus.
mast Mastoideum.
mb Musculus buccinator.
mbe Musculus buccinator externus.
mbi Musculus buccinator internus.
mbl Musculus bucco-labialis.
mclm Musculus cleido-mastoideus.
mdm Musculus detrahens mandibulae.
mdma Musculus depressor mandibulae anterior.
mdmp Musculus depressor mandibulae posterior.
mgh Musculus genio-hyoideus.
mhd Musculus hyo-dermalis.
mhm Musculus hyo-mandibularis.
ml Malleus.
mlep Musculus levator veli palatini.
mm Manubrium mallei.
mma Musculus mandibulo-auricularis.
mmh Musculus mylo-hyoideus.
mmhe äussere Schichte des Musc. mylo-hyoideus.
mmhi innere Schichte des Musc. mylo-hyoideus.
mmhi' von dem Lig. stylo-mandibulare entspringende Fasern derselben bei *Cholaepus*.
mp Musculus pectoralis.
mpph Musculus palato-pharyngeus.
mpte Musculus pterygoideus externus.
mpti Musculus pterygoideus internus.
mptipl Musculus pterygoideus internus (portio lateralis).
mptph Musculus pterygo-pharyngeus.
mpts Musculus pterygo-spinosus.
mrstl Mm. rostrales und labiales.
ms Musculus stapedius.
msphc Musculus sphincter colli.
msphcp Musculus sphincter colli profundus.
msphe Musculus sphincter oris.
mst Musculus styloideus.
mstcim Musculus sterno-cleido-mastoideus.
msth Musculus sterno-hyoideus.
mstm Musculus sterno-mastoideus.
mstph Musculus stylo-pharyngeus.
mstthh Musculus sterno-thyreo-hyoideus.
mstyh Musculus stylo-hyoideus.
mt Musculus temporalis.
mta Musculus temporalis anterior.

Digitized by Google

mth Musculus tympanico-hyoideus.
mtt Musculus tensor tympani.
mx Maxilla superior.
mz Musculus zygomaticus.
mzm Musculus zygomatico-mandibularis.
n Nasale.
nai Nervus alveolaris inferior.
nap Nervus auricularis posterior.
nat Nervus auriculo-temporalis.
nb Nervus buccinatorius.
nc Nervus cervicalis.
ndm Nervus detrahens mandibulae.
ndma Nervus depressor mandibulae anterior.
nl Nervus lingualis.
nm Nervus masstericus.
nmst Nervus mastoideo-styloideus oder Nervi mastoideo-styloidei.
nmt Nervus masseterico-temporalis.
npte Nervus pterygoideus externus.
npti Nervus pterygoideus internus.
npts Nervus pterygo-spinosus.
ns Nervus sympathicus.
nsbme Nervus submentalis.
nsbmc' } vom N. auriculo-temporalis stammende Wur-
nsbmc'' } zeln des N. submentalis.
nsbmc''' vom N. buccinatorius abgegebene Wurzel des N. submentalis.
nsbmc''' vom N. alveolaris inferior abgegebene Wurzel des N. submentalis.
nst Nervus styloideus.
nszm Nervus suprazygomatico-masstericus.
nt Nervus tympanicus.
nth Nervus tympanico-hyoideus.
ntpa Nervus temporalis profundus anterior.
ntpm Nervus temporalis profundus medius.
ntpmo Zweig des N. temporalis profundus medius, der für die Pars orbitalis capitis anterioris m. temporalis bestimmt ist.
ntpp Nervus temporalis profundus posterior.
ntt Nervus tensor tympani.
ntvp Nervus tensor veli palatini.
nzm Nervus zygomatico-mandibularis.
ob Occipitale basilare.
ocmi Origo capitis medii m. temporalis.
ocpi Origo capitis posterioris m. temporalis.
odmo Origo m. depressoris mandibulae anterioris.
ol Occipitale laterale.
omh Origo m. mylo-hyoidei.
omb Origo m. buccinatorii.
omdm Origo m. detrahentis mandibulae.
ommr Origo m. masseteris.
ompti Origo m. pterygoidei interni.
omt Origo m. temporalis.
omzm Origo m. zygomatico-mandibularis.
ophl Ostium pharyngeum tubae.
opol Origo partis orbitalis m. temporalis.
opsl Origo partis sphenoidalis m. temporalis.
opte Origo m. pterygoidei externi.
Os Occipitale superius.
ota Origo m. temporalis anterioris.
p Parietale.
pamd Processus alveolaris mandibulae.
pamx Processus alveolaris maxillae.
pazm Portio anterior m. zygomatico-mandibularis.
pc Processus coronoides.
pcm Processus condyloides mandibulae.
ph Processus hyoideus.
pjmx Processus jugalis maxillae.
pjs Processus jugalis squamosi.
pl Parietale laterale.
plt Palatinum.
pm Parietale mediale.
pmh Processus mylo-hyoideus.
pmiV Portio minor trigemini.
pmjV Portio major trigemini.
pmmzm Pars masseterica m. zygomatico-mandibularis.
pmx Praemaxillare.
pocat Pars orbitalis capitis anterioris m. temporalis.
pofrnt Pars orbitalis ossis frontis.
ppfm Portio profunda m. masseteris.
ppmx Pars palatina maxillaris.
ppzm Portio posterior m. zygomatico-mandibularis.
prm Processus mastoides.
psfat Pars sphenoidalis capitis anterioris m. temporalis.
psm Portio superficialis m. masseteris.
pt Pterygoideum.
ptmzm Pars temporalis m. zygomatico-mandibularis.
raat Ramus auricularis n. auriculo-temporalis.
rcas Ramus communicans cum n. alveolari inferiore.
rcat Ramus communicans cum n. auriculo-temporali.
rcaV Ramus communicans anterior cum n. trigemino.
rcb Ramus communicans cum n. buccinatorio.
rcbtpa Ramus communicans cum n. buccinatorio et temporali profundo anteriore.
rcchl Ramus communicans cum ganglio chordae tympani.
rcfmh Ramus communicans n. facialis cum n. mylohyoideo.
rcl Ramus communicans cum n. linguali.
rclb Ramus communicans cum n. linguali et buccinatorio.
rcmh Ramus communicans cum n. mylo-hyoideo.
rcpaV^{II} durch Vereinigung der Rr. communicantes posterior und anterior cum n. trigemino entstandener Zweig zum Ramus secundus trigemini.
rcpte Ramus communicans cum n. pterygoideo externo.
rcpV Ramus communicans posterior cum n. trigemino.
rcpV^{II} Zweig desselben zum Ramus secundus trigemini.
rcpV^{III} Zweig desselben zum Ramus tertius trigemini.
rcsbme Ramus communicans cum n. submentali.
rctpa Ramus communicans cum n. temporali profundo anteriore.
rctt Ramus communicans cum n. tensore tympani.
rd Ramus dorsalis n. mandibularis.
rdesc Ramus descendens hypoglossi (cervicalis).
ret Recessus epitympanicus.
rias Radix inferior arcus zygomatici.
rlosi Ramus labialis n. alveolaris inferioris.
rmnai Ramus mentalis n. alveolaris inferioris.
rmnat Ramus malaris n. auriculo-temporalis.
rmtdm Ramus masseterico-temporalis et detrahens mandibulae.
rpV^{III} Ramus posterior (sensibilis) n. mandibularis.
rs Radix sensitiva.
rsas Radix superior arcus zygomatici.
rsbme Ramus submentalis.
rtmt Ramus temporalis n. auriculo-temporalis.
rv Ramus ventralis n. mandibularis.
rV^{I} Ramus primus trigemini.
rV^{II} Ramus secundus trigemini.
rV^{III} Ramus tertius trigemini.
se Sympathicus cephalicus.
smo Sulcus n. ophthalmici.
sphb Sphenoidale basilare.
sq Squamosum.
st Stapes.
ste Sulcus tubae Eustachii.
t Trachea.
tp Tympanicum.
II Nervus opticus.
III Nervus oculo-motorius.
IV Nervus trochlearis.
V Nervus trigeminus.
VI Nervus abducens.
VII Nervus facialis.
IX Nervus glosso-pharyngeus.
X Nervus vagus.
XI Nervus accessorius Willisii.
XII Nervus hypoglossus.
? Unbekannt.
× verletzte Stelle, über welche hinaus der Nerv nicht weiter verfolgt werden konnte.

Digitized by Google

Tafel I.

Digitized by Google

Tafel I.

Fig. 1. Embryo von *Echidna aculeata*, Stadium 40. Labyrinthblase der linken Seite in der Ansicht von aussen. Plattenmodell. Vergr. 100 : 1 lin.

„ 2. Object der Fig. 1, Ansicht von innen. Vergr. 100 : 1 lin.

„ 3. Embryo von *Echidna aculeata*, Stadium 41. Labyrinthblase der rechten Seite in der Ansicht von aussen-oben. *a* vorderer, *b* hinterer Hörblasenpol. Plattenmodell. Vergr. 100 : 1 lin.

„ 4. Object der Fig. 3, Ansicht von aussen. *a* vorderer, *b* hinterer Hörblasenpol. Vergr. 100 : 1 lin.

„ 5. Embryo von *Echidna aculeata*, Stadium 42. Labyrinthblase der linken Seite in der Ansicht von aussen. Plattenmodell. Vergr. 100 : 1 lin.

„ 6. Object der Fig. 5, Ansicht von innen. Vergr. 100 : 1 lin.

„ 7. Embryo von *Echidna aculeata*, Stadium 43. Labyrinthblase der linken Seite in der Ansicht von aussen. *a* vorderes, *b* hinteres Ende der gemeinsamen Bogengangfalte. Plattenmodell. Vergr. 100 : 1 lin.

„ 8. Object der Fig. 7, Ansicht von innen. Vergr. 100 : 1 lin.

„ 9. Embryo von *Echidna aculeata*, Stadium 43. Labyrinthblase der linken Seite in der Ansicht von aussen. Plattenmodell. Vergr. 100 : 1 lin.

„ 10. Object der Fig. 9, Ansicht von innen. Vergr. 100 : 1 lin.

„ 11. Embryo von *Echidna aculeata*, Stadium 44. Häutiges Labyrinth der rechten Seite in der Ansicht von aussen. Plattenmodell. Vergr. 100 : 1 lin.

„ 12. Object der Fig. 11, Ansicht von oben-innen. Vergr. 100 : 1 lin.

Digitized by Google



Gustav Fischer Jena

Digitized by Google

Tafel II.

Digitized by Google

Tafel II.

Fig. 13. Embryo von *Echidna aculeata*, Stadium 45. Häutiges Labyrinth der rechten Seite in der Ansicht von aussen-unten. Plattenmodell. Vergr. 100 : 1 lin.

„ 14. Object der Fig. 13, Ansicht von oben. Vergr. 100 : 1 lin.

„ 15. Beuteljunges von *Echidna aculeata*, Stadium 47. Häutiges Labyrinth der rechten Seite, Ansicht von aussen-unten. Plattenmodell. Vergr. 100 : 1 lin.

„ 16. Object der Fig. 15, Ansicht von oben-innen. *a* Berührungsfeld des Utriculus und Sacculus.

Digitized by Google


16
14

Tafel III.

Digitized by Google

Tafel III.

Fig. 17. Beuteljunges von *Echidna aculeata*, Stadium 46. Häutiges Labyrinth der rechten Seite in der Ansicht von aussen. Plattenmodell. Vergr. 100 : 1 lin.

„ 18. Object der Fig. 17, Ansicht von oben. Vergr. 100 : 1 lin.

„ 19. Beuteljunges von *Echidna aculeata*, Stadium 48. Häutiges Labyrinth der rechten Seite in der Ansicht von aussen. Plattenmodell. Vergr. 50 : 1 lin.

„ 20. Object der Fig. 19, Ansicht von innen. Vergr. 50 : 1 lin.

„ 21. Object der Fig. 19, Ansicht von vorne. Vergr. 50 : 1 lin.

„ 22. Beuteljunges von *Echidna aculeata*, Stadium 51. Häutiges Labyrinth in der Ansicht von aussen. Plattenmodell. Vergr. 50 : 1 lin.

Digitized by Google



Digitized by Google

Tafel IV.

Digitized by Google

Tafel IV.

Fig. 23. Beuteljunges von *Echidna aculeata*, Stadium 51. Häutiges Labyrinth der rechten Seite in der Ansicht von aussen-vorne. Plattenmodell. Vergr. 50 : 1 lin.

„ 24. Object der Fig. 23. Ansicht von aussen-hinten. Vergr. 50 : 1 lin.

„ 25. Beuteljunges von *Echidna aculeata*, Stadium 48. Häutiges Labyrinth der rechten Seite in der Ansicht von aussen-hinten. Plattenmodell. Vergr. 50 : 1 lin.

„ 26. Beuteljunges von *Echidna aculeata*, Stadium 51 (Object der Fig. 23). Ansicht von oben. Vergr. 50 : 1 lin.

„ 27. Beuteljunges von *Echidna aculeata*, Stadium 51. Häutiges Labyrinth, Nervus acustico-facialis, Nervus trigeminus und regionärer Abschnitt des Hirnstammes der rechten Seite. Ansicht von aussen-oben. Plattenmodell. Vergr. 50 : 1 lin.

Digitized by Google



Digitized by Google

Tafel V.

Digitized by Google

Tafel V.

Fig. 28. *Echidna*-Embryo, Stadium 40. Horizontalschnitt durch den oberen Abschnitt beider Labyrinthanlagen. Cochenille-Alaun. Zeichenocular (= Z.Oc.)[1]), Obj. 3, Tubl. 15 cm.

„ 29. *Echidna*-Embryo, Stadium 40. Horizontalschnitt durch den unteren Theil der Labyrinthblase. Rechte Seite, Cochenille-Alaun. Z.Oc., Obj. 3, Tubl. 20 cm.

„ 30. *Echidna*-Embryo, Stadium 41. Querschnitt durch die Labyrinthblase. Linke Seite, Cochenille-Alaun. Z.Oc., Obj. 3, Tubl. 20 cm.

„ 31. *Echidna*-Embryo, Stadium 42. Horizontalschnitt durch den Ductus endolymphaticus. Rechte Seite, Cochenille-Alaun. Z.Oc., Obj. 4, Tubl. 20 cm.

„ 32. *Echidna*-Embryo, Stadium 42. Horizontalschnitt durch den Saccus communis in der Höhe der Abgangsstelle des Ductus endolymphaticus. Rechte Seite, Cochenille - Alaun. Z.Oc., Obj. 3, Tubl. 20 cm.

„ 33. *Echidna*-Embryo, Stadium 42. Querschnitt durch die Pars inferior labyrinthi und das Ganglion acustico-faciale. Rechte Seite, Cochenille-Alaun. Z.Oc., Obj. 3, Tubl. 20 cm.

„ 34. *Echidna*-Embryo, Stadium 42. Horizontalschnitt durch den Saccus communis. Linke Seite, Cochenille-Alaun. Z.Oc., Obj. 3, Tubl. 20 cm.

1) Sämmtliche mikroskopische Zeichnungen sind, sofern nicht ausdrücklich anderes bemerkt ist, mit Hülfe des Leitzschen Zeichenoculars, das in seiner Eigenvergrösserung ungefähr dem Ocular II von Zeiss entspricht, hergestellt.

Digitized by Google

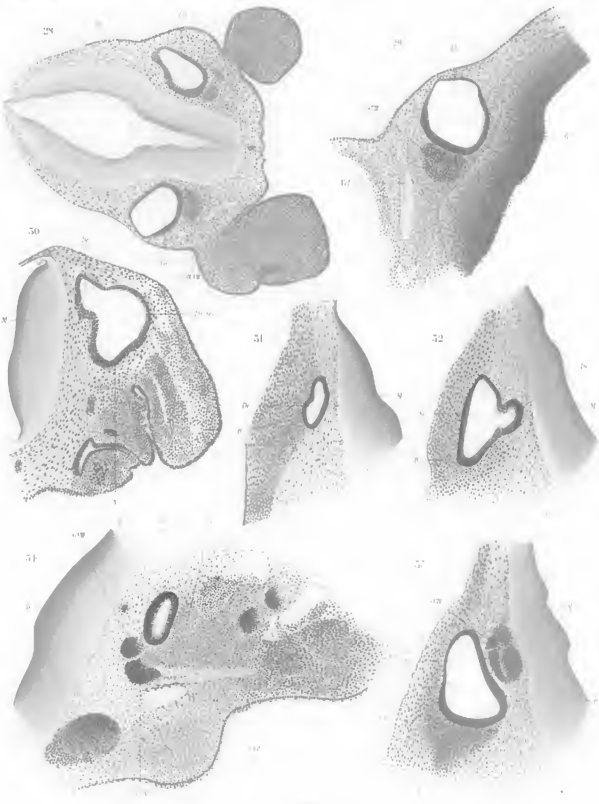

Tafel VI.

Digitized by Google

Tafel VI.

Fig. 35. *Echidna*-Embryo, Stadium 43. Horizontalschnitt durch den Saccus communis in der Höhe der Abgangsstelle des Ductus endolymphaticus. Rechte Seite, Cochenille-Alaun. Z.Oc., Obj. 3, Tubl. 20 cm.

„ 36. *Echidna*-Embryo, Stadium 43. Querschnitt durch die Pars inferior labyrinthi, Nervus facialis und Ganglion geniculi. Linke Seite, Cochenille-Alaun. Z.Oc, Obj. 3, Tubl. 20 cm.

„ 37. *Echidna*-Embryo, Stadium 44. Horizontalschnitt durch die Pars superior labyrinthi (Bogengänge, Utriculus). Rechte Seite, Cochenille-Alaun. Z.Oc., Obj. 3, Tubl. 15 cm.

„ 38. *Echidna*-Embryo, Stadium 44. Horizontalschnitt durch den Schädel. Lage der beiden unteren Labyrinthabschnitte. Cochenille-Alaun. Z.Oc., Obj. 1, Tubl. 15 cm.

„ 39. *Echidna*-Embryo, Stadium 45. Querschnitt durch den oberen Theil des Ductus endolymphaticus, Bildung von Epithelknospen daselbst. Rechte Seite, Cochenille-Alaun. Z.Oc., Obj. 6, Tubl. 15 cm.

„ 40. *Echidna*-Embryo, Stadium 45. Querschnitt durch die Pars superior labyrinthi. Rechte Seite, Cochenille-Alaun. Z.Oc., Obj. 3, Tubl. 15 cm.

„ 41. Beuteljunges von *Echidna aculeata*, Stadium 47. Querschnitt durch die Pars superior labyrinthi. Das Neuroepithel der Crista ampullaris lateralis (*Cual*) hängt noch mit der Macula utriculi (*Mu*) zusammen. Linke Seite, Cochenille-Alaun. Z.Oc., Obj. 3, Tubl. 15 cm.

„ 42. Beuteljunges von *Echidna aculeata*, Stadium 47. Querschnitt durch die Pars inferior labyrinthi und das Neuroepithel derselben. Linke Seite, Cochenille-Alaun. Z.Oc., Obj. 4, Tubl. 15 cm.

Digitized by Google

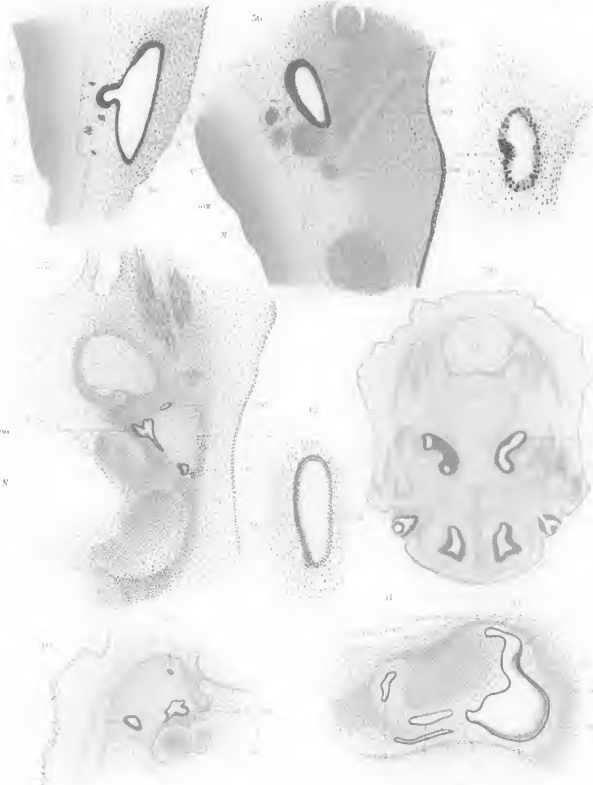

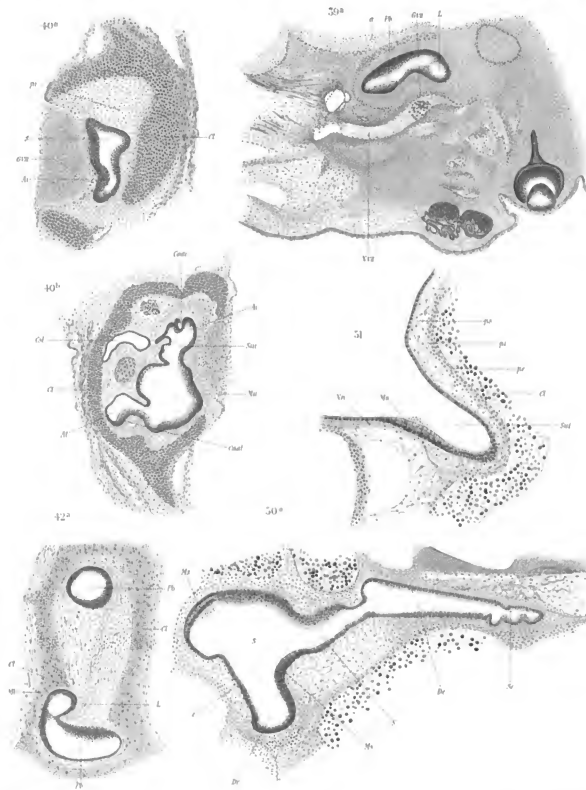

Gustav Fischer Jena

Digitized by Google

Tafel VIII.

Digitized by Google

Tafel VIII.

Fig. 43. Beuteljunges von *Echidna aculeata*, Stadium 48. Frontalschnitt durch den oberen Theil der Pars superior labyrinthi, Verbindung (*a*) der Pachy- und Leptomeninx mit dem Plexus chorioideus ventriculi quarti am Saccus endolymphaticus (*Se*). R. S., Hämalaun-Eosin. Z.Oc., Obj. 3, Tubl. 15 cm.

„ 44. Beuteljunges von *Echidna aculeata*, Stadium 48. Horizontalschnitt, Topographie des Ductus endolymphaticus (*De*). Ligamentartige Verbindung (*a*) des perilymphatischen (pachymeningealen) Gewebes daselbst mit der Pia. R. S., Hämalaun-Eosin. Z.Oc., Obj. 3, Tubl. 17,5 cm.

„ 45. Beuteljunges von *Echidna aculeata*, Stadium 48. Sagittalschnitt durch die beiden vorderen Ampullen und ihre Bogengänge. L. S., Hämalaun-Eosin. Z.Oc., Obj. 3, Tubl. 20 cm.

„ 46. Beuteljunges von *Echidna aculeata*, Stadium 48. Frontalschnitt durch Utriculus (*U*) und Sacculus (*S*) am Foramen utriculo-sacculare (*Fus*). R. S., Hämalaun-Eosin. Z.Oc., Obj. 3, Tubl. 15 cm.

Digitized by Google

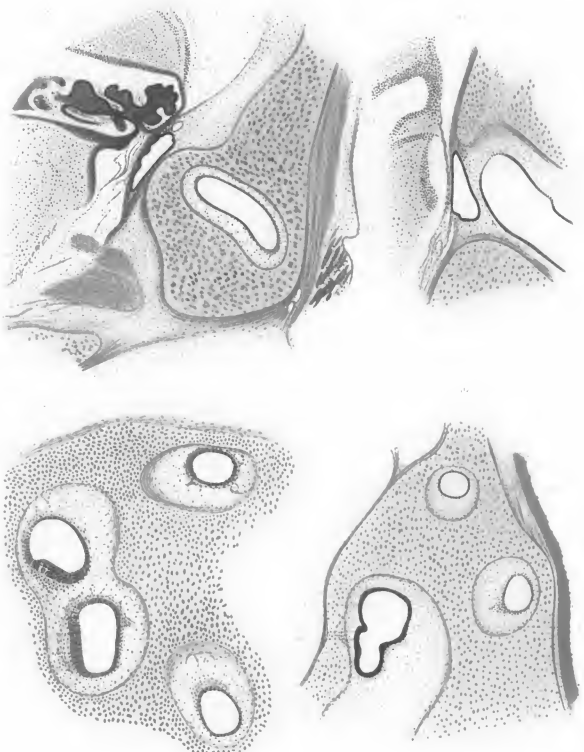

Digitized by Google

Tafel IX.

Digitized by Google

Tafel IX.

Fig. 47. **Beuteljunges von *Echidna aculeata*, Stadium 48.** Frontalschnitt durch das Labyrinth knapp hinter den beiden vorderen Ampullen. R. S., Hämalaun. Z.Oc., Obj. 3, Tubl. 15 cm.

„ 48. **Beuteljunges von *Echidna aculeata*, Stadium 48.** Frontaldurchschnitt durch das Labyrinth in der Höhe der Steigbügelanlage. Uebersichtsbild. R. S., Hämalaun-Eosin. Basilarnerv (*Nb*) vom vorhergehenden Schnitt der Serie eingezeichnet. Z.Oc., Obj. 1, Tubl. 20 cm.

„ 49 **Beuteljunges von *Echidna aculeata*, Stadium 48.** Frontalschnitt. Verhältniss der lateralen Labyrinthkapselwand zu den Anlagen der Gehörknochen (*Ma, I, St*) und dem N. facialis (N_{VII}). Uebersichtsbild. R. S., Hämalaun-Eosin. Z.Oc., Obj. 1., Tubl. 20 cm

„ 50. **Beuteljunges von *Echidna aculeata*, Stadium 48.** Frontalschnitt durch das Labyrinth in der Höhe der Steigbügelanlage (in der Serie 0,1 mm vom Schnitt der Fig. 48 entfernter Schnitt). Uebersichtsbild. R. S., Hämalaun-Eosin. Z.Oc., Obj. 1, Tubl. 20 cm.

Digitized by Google

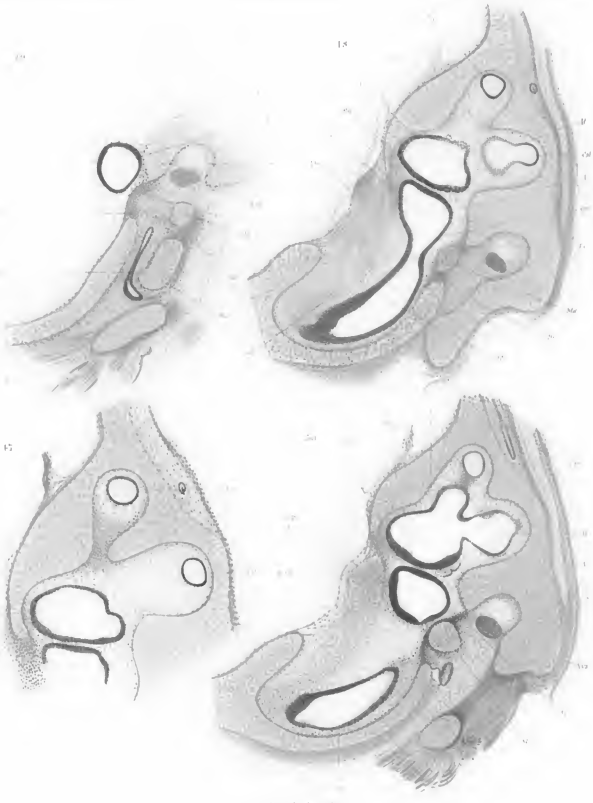

Digitized by Google

Tafel X.

Digitized by Google

Tafel X.

Fig. 52. Beuteljunges von *Echidna aculeata*, Stadium 48. Frontalschnitt durch den unteren Theil der Pars inferior labyrinthi, Isthmus lagenae (*I*) und Lagena (*L*). R. S., Hämalaun-Eosin. Z.Oc., Obj. 4, Tubl. 20 cm.

„ 53. Beuteljunges von *Echidna aculeata*, Stadium 48. Sagittalschnitt unweit der Mitte. Topographie der Pars basilaris und ihrer Knorpelkapsel. Uebersichtsbild. L. S., Hämalaun-Eosin. Vergr. ungef. 18 : 1 lin. (Mit der LEITZschen Camera gezeichnet.)

„ 54. Beuteljunges von *Echidna aculeata*, Stadium 48. Sagittalschnitt durch die Pars basilaris. Labyrinthregion des Schnittes der Fig. 53 stärker vergrössert. Z.Oc., Obj. 3, Tubl. 15 cm.

„ 55. Beuteljunges von *Echidna aculeata*. Sagittalschnitt durch die Pars inferior labyrinthi. L. S., Hämalaun-Eosin. Z.Oc., Obj. 3, Tubl. 15 cm.

„ 56. Beuteljunges von *Echidna aculeata*. Sagittalschnitt durch die Pars basilaris. L. S., Hämalaun-Eosin. Z.Oc., Obj. 6, Tubl. 15 cm.

Digitized by Google

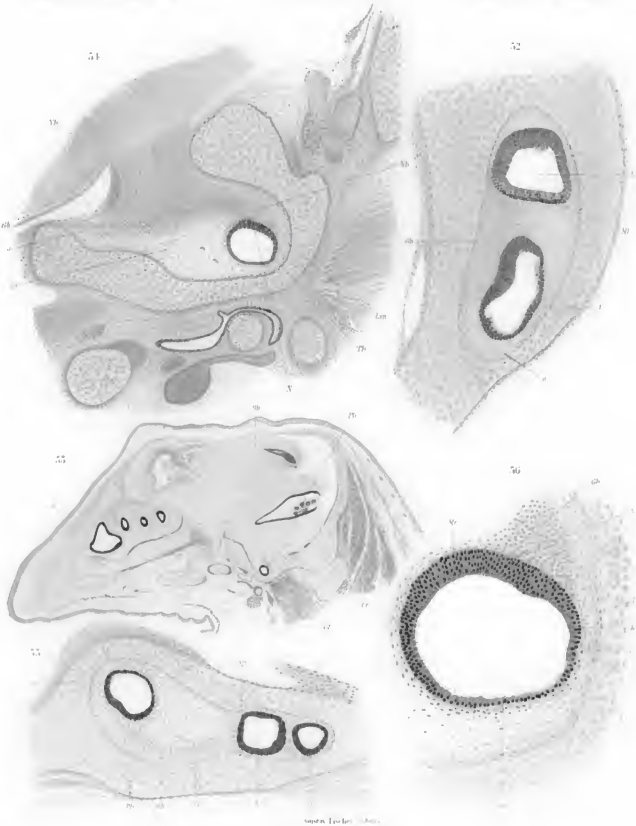

Digitized by Google

Tafel VII.

Digitized by Google

Tafel VII.

Fig. 39a. Embryo von *Echidna aculeata*, Stadium 45. Längsschnitt durch die Pars basilaris und Anlage der Lagena. R. S., Cochenille-Alaun. Z.Oc., Obj. 3, Tubl. 15 cm.

„ 40a. Beuteljunges von *Echidna aculeata*, Stadium 46. Querschnitt durch den unteren Theil des Sacculus (*S*) und die untere Ampulle (*Ai*). R. S., Cochenille-Alaun. Z.Oc., Obj. 3, Tubl. 20 cm.

„ 40b. Beuteljunges von *Echidna aculeata*, Stadium 46. Horizontalschnitt durch die Pars superior labyrinthi. R. S., Cochenille-Alaun. Z.Oc., Obj. 3, Tubl. 20 cm.

„ 42a. Beuteljunges von *Echidna aculeata*, Stadium 47. Horizontalschnitt durch die Pars inferior labyrinthi mit der Lagena (*L*). L. S., Cochenille-Alaun. Z.Oc., Obj. 3, Tubl. 15 cm.

„ 50a. Beuteljunges von *Echidna aculeata*, Stadium 48. Sagittalschnitt durch die Pars inferior labyrinthi. Saccus (*Se*) und Ductus (*De*) endolymphaticus, Sacculus (*S*) und Ductus reuniens (*Dr*) sind in einem Schnitt getroffen. L. S., Hämalaun-Eosin. Z.Oc., Obj. 3, Tubl. 17,5 cm.

„ 51. Beuteljunges von *Echidna aculeata*, Stadium 48. Sagittalschnitt durch den Sinus utricularis inferior (*Sui*) und die Macula neglecta (*Mn*). L. S., Hämalaun-Eosin. Z.Oc., Obj. 3, Tubl. 20 cm.

Digitized by Google

Tafel XI.

Digitized by Google

Tafel XI.

Fig. 57. Beuteljunges von ***Echidna aculeata***, Stadium 49. Sagittalschnitt durch die Pars superior labyrinthi im Niveau der lateralen Ampulle (*Al*). R. S., Hämalaun-Eosin. Z.Oc., Obj. 3, Tubl. 15 cm.

„ 58. Beuteljunges von ***Echidna aculeata***, Stadium 49. Frontalschnitt durch das Ohrlabyrinth. Ductus endolymphaticus (*De*) vom vorhergehenden Schnitt der Serie eingezeichnet. Uebersichtsbild. L. S., Hämalaun-Eosin. Z.Oc., Obj. 1, Tubl. 20 cm.

„ 59. Beuteljunges von ***Echidna aculeata***, Stadium 49. Frontalschnitt durch die linke Schädelseite in der Höhe der beiden Vorhofsäcke (*U*, *S*). Hämalaun-Eosin. Vergr. ungef. 15 : 1 lin.

„ 60. Beuteljunges von ***Echidna aculeata***, Stadium 49. Sagittalschnitt durch Utriculus (*U*) und den Sinus utricularis inferior mit der Macula neglecta (*Mn*). R. S., Hämalaun-Eosin. Z.Oc., Obj. 1, Tubl. 20 cm.

„ 60a. Beuteljunges von ***Echidna aculeata***, Stadium 49. Macula neglecta (*Mn*) aus dem Schnitt der Fig. 60 stark vergrössert. R. S., Hämalaun-Eosin. Z.Oc., Obj. 7a, Tubl. 20 cm.

Digitized by Google

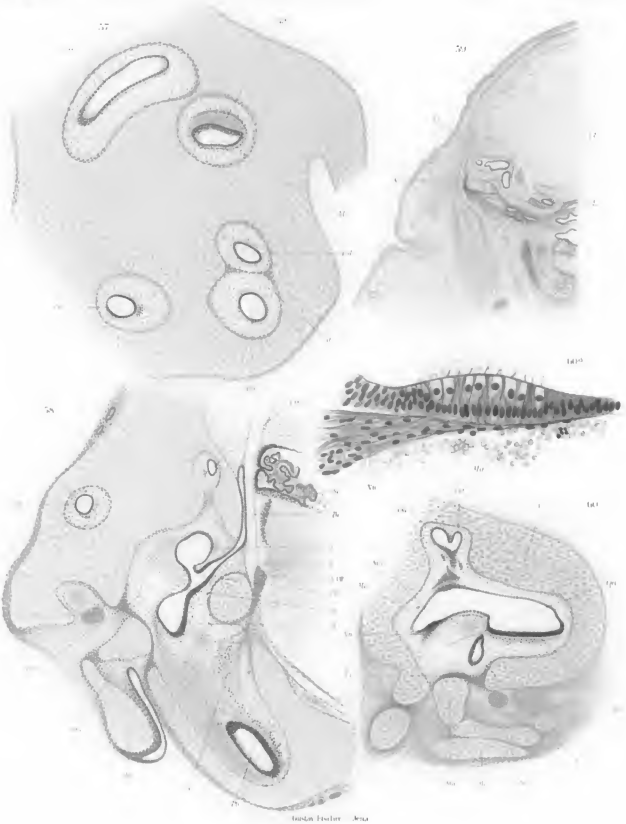

Digitized by Google

Tafel XII.

Digitized by Google

Tafel XII.

Fig. 61. Beuteljunges von *Echidna aculeata*, Stadium 49. Sagittalschnitt durch den rechten Vorhof in der Region beider Labyrinthfenster. Ductus reuniens (*Dr*) längsgetroffen. R. S., Hämalaun-Eosin. Z.Oc., Obj. 1, Tubl. 20. cm.

„ 62. Beuteljunges von *Echina aculeata*, Stadium 49. Sagittalschnitt durch den Vorhof in der Höhe des Vorhofblindsackes (*Ce*) und beider Labyrinthfenster. R. S., Hämalaun-Eosin. Z.Oc., Obj. 1. Tubl. 20 cm.

„ 63. Beuteljunges von *Echidna aculeata*, Stadium 49. Sagittalschnitt durch den Anfangstheil der Pars basilaris (*Pb*). R. S., Hämalaun-Eosin. In Folge einer Blutung erscheint der perilymphatische Raum, die Scala vestibuli, von einem Coagulum erfüllt. Z.Oc., Obj. 3, Tubl. 20 cm.

„ 64. Beuteljunges von *Echidna aculeata*, Stadium 49. Seitlicher Sagittalschnitt durch den Schädel im Niveau des Bulbus oculi. Uebersichtsbild des Lageverhältnisses der Labyrinthkapsel zur Umgebung. Die knorpeligen Theile des Schädels blau. R. S., Hämalaun-Eosin. Vergr. 15 : 1 lin.

„ 65. Beuteljunges von *Echidna aculeata*, Stadium 49. Sagittalschnitt durch den mittleren Theil der Pars basilaris. In der Scala vestibuli (*Se*) ein Blutcoagulum. R. S., Hämalaun-Eosin. Z.Oc., Obj. 3, Tubl. 15 cm.

Digitized by Google

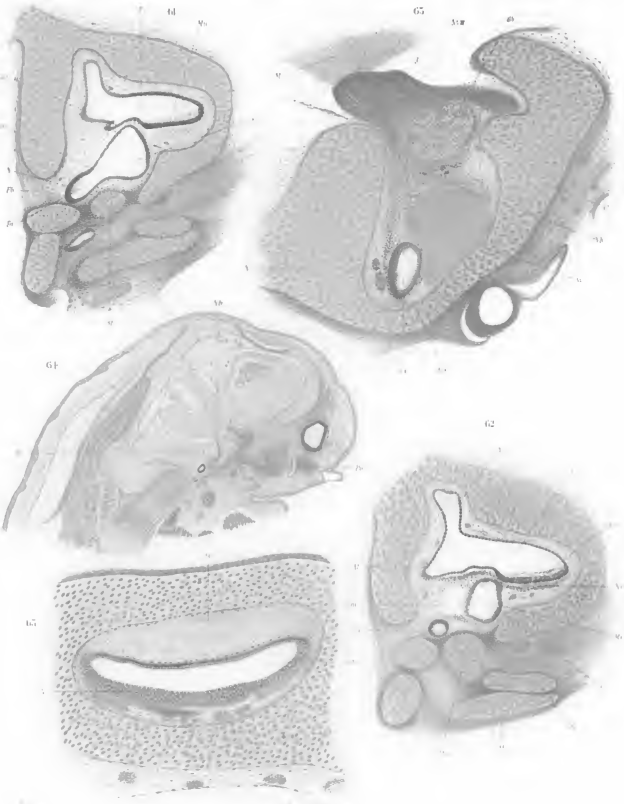

Digitized by Google

Tafel XIII.

Digitized by Google

Tafel XIII.

Figg. 66—69. Beuteljunges von *Echidna aculeata*, Stadium 49. Sagittalschnitte durch den distalen Theil der Pars inferior des Labyrinthes.

Die Figurenfolge von No. 66—69 veranschaulicht den Uebergang des Isthmus lagenae (*I*) in die Lagena (*L*). Die perilymphatischen Räume (*Se*) von einem Blutcoagulum gefüllt. R. S., Hämalaun-Eosin. Z.Oc., Obj. 3, Tubl. 15 cm.

Fig. 70. Beuteljunges von *Echidna aculeata*, Stadium 51. Längsschnitt durch den lateralen Bogengang. R. S., Hämalaun-Eosin. Z.Oc., Obj. 5, Tubl. 15,5 cm.

„ 71. Beuteljunges von *Echidna aculeata*, Stadium 51. Querschnitt durch den oberen Bogengang: *a* Convexität, *b* Concavität des Bogenganges. R. S., Hämalaun-Eosin. Z.Oc., Obj. 5, Tubl. 17,5 cm.

Digitized by Google

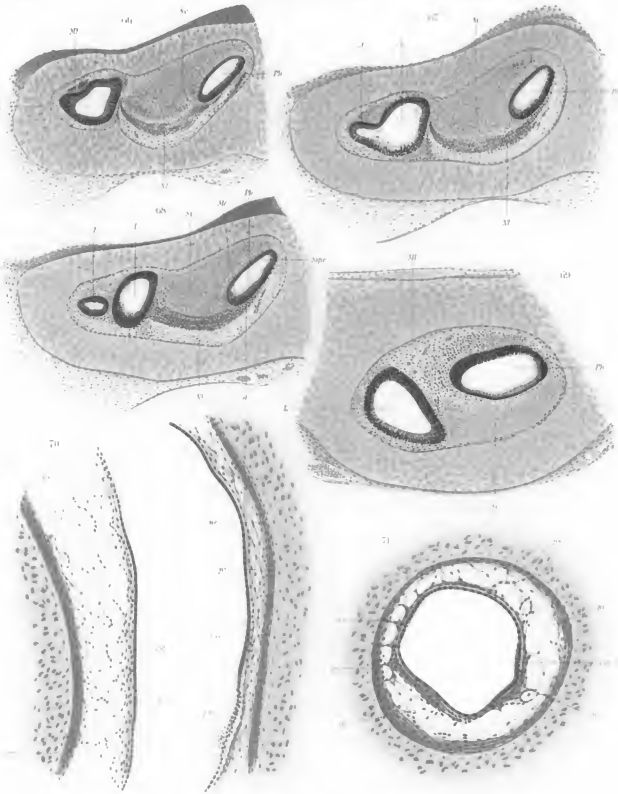

Digitized by Google

Tafel XIV.

Digitized by Google

Tafel XIV.

Fig. 72. Beuteljunges von *Echidna aculeata*, Stadium 51. Frontalschnitt durch den hinteren Bogengang (*Cs*) und den Saccus endolymphaticus (*Se*). R. S., Hämalaun-Eosin. Z.Oc., Obj. 3, Tubl. 16,5 cm.

„ 73. Beuteljunges von *Echidna aculeata*, Stadium 51. Frontalschnitt durch den Sinus utricularis superior (*Sus*). R. S., Hämalaun-Eosin. Z.Oc., Obj. 5, Tubl. 20 cm.

„ 74. Beuteljunges von *Echidna aculeata*, Stadium 51. Frontalschnitt durch die obere Ampulle. R. S., Hämalaun-Eosin. Z.Oc., Obj. 5, Tubl. 20 cm.

„ 75. Beuteljunges von *Echidna aculeata*, Stadium 51. Frontalschnitt durch die längsgetroffene, laterale Ampulle und die Crista ampullaris lateralis (*Cal*). R. S., Hämalaun-Eosin. Z.Oc., Obj. 5, Tubl. 17,5 cm.

Digitized by Google

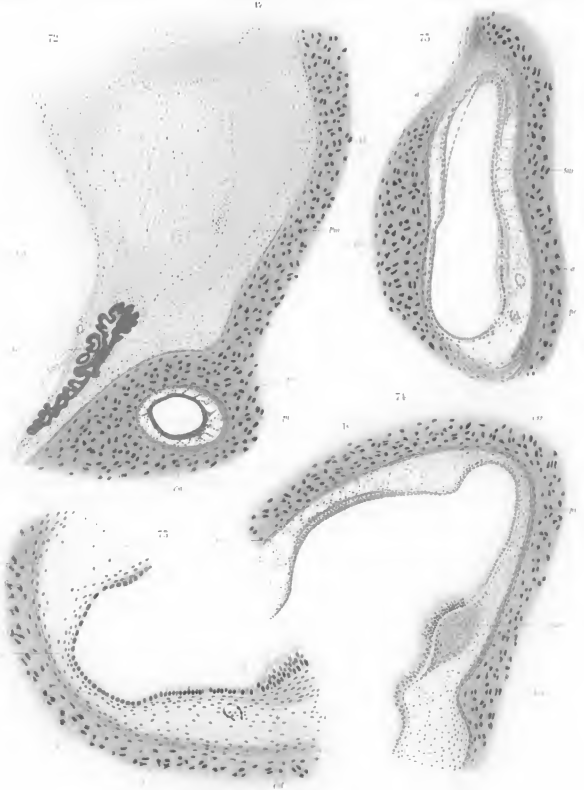

Digitized by Google

Tafel XV.

Digitized by Google

Tafel XV.

Fig. 76. Beuteljunges von *Echidna aculeata*, Stadium 51. Epithelwand des Vorhofendes der Pars basilaris. R. S., Hämalaun-Eosin. Z.Oc., Obj. 6, Tubl. 15,5 cm.

„ 77. Beuteljunges von *Echidna aculeata*, Stadium 51. Epithelwand des Sacculus mit Kerntheilungsfigur. R. S., Hämalaun-Eosin. Z.Oc., Obj. 7a, Tubl. 20 cm.

„ 78. Beuteljunges von *Echidna aculeata*, Stadium 51. Verticalschnitt durch die Macula sacculi. R. S., Hämalaun-Eosin. Z.Oc., Obj. $^1/_{12}$ Oel-Immers., Tubl. 15 cm.

„ 79. Beuteljunges von *Echidna aculeata*, Stadium 51. Atypischer Stützzellhaufen (*a*) in der Macula utriculi. R. S., Hämalaun-Eosin. Z.Oc., Obj. 8a, Tubl. 20 cm.

„ 79a. Beuteljunges von *Echidna aculeata*, Stadium 51. Atypischer Stützzellhaufen (*a*) in der Macula sacculi. L. S., Hämalaun-Eosin. Z.Oc., Obj. 6, Tubl. 20 cm.

„ 79b. Beuteljunges von *Echidna aculeata*, Stadium 51. Querschnitt durch eine subepitheliale Epithelkugel mit centralem Lumen (*b*) in der Nähe der Macula sacculi. R. S., Hämalaun-Eosin. Z.Oc., Obj. 7a, Tubl. 15 cm.

„ 80. Beuteljunges von *Echidna aculeata*, Stadium 51. Frontalschnitt durch das Ohrlabyrinth in der Höhe der Crista vestibuli (*Cv*) und des Meatus auditorius internus (*Mai*). R. S., Hämalaun-Eosin 25 : 1 lin. (LEITZ'sche Camera).

Digitized by Google

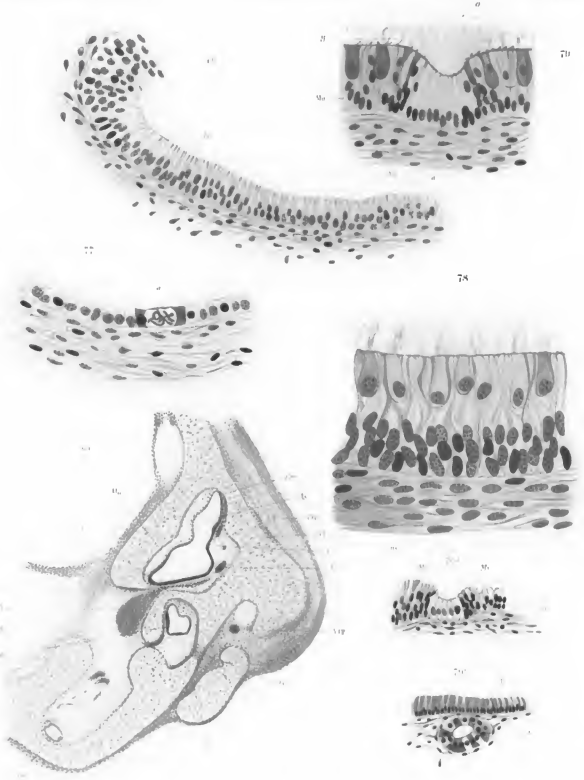

Digitized by Google

Tafel XVI.

Digitized by Google

Tafel XVI.

Fig. 81. Beuteljunges von *Echidna aculeata*, Stadium 51. Längsschnitt durch den Utriculus (*U*) und den Sinus utricularis inferior (*Sui*) mit der Macula neglecta (*Mn*). L. S., Hämalaun-Eosin. Z.Oc., Obj. 3, Tubl. 15 cm.

„ 81a. Beuteljunges von *Echidna aculeata*, Stadium 51. Frontalschnitt durch die beiden Vorhofsäcke. R. S., Hämalaun-Eosin. Z.Oc., Obj. 4, Tubl. 15 cm.

„ 90. Beuteljunges von *Echidna aculeata*, Stadium 51. Sagittalschnitt. Querschnitt durch den Isthmus basilaris. L. S., Hämalaun-Eosin. Z.Oc., Obj. 3, Tubl. 20 cm.

„ 90a. Beuteljunges von *Echidna aculeata*, Stadium 51. Sagittalschnitt. Querschnitt durch den Isthmus basilaris mit atypisch gehäuften Stützzellen. L. S., Hämalaun-Eosin. Z.Oc., Obj. 3, Tubl. 20 cm.

Digitized by Google

81

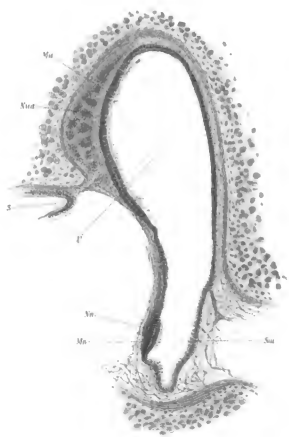

81a

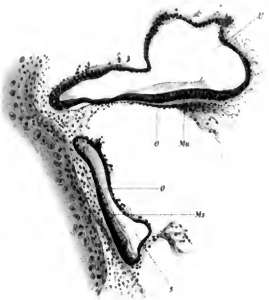

90

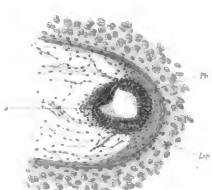

90a

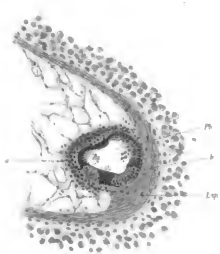

Gustav Fischer Jena

Digitized by Google

Tafel XVII.

Digitized by Google

Tafel XVII.

Fig. 82. Beuteljunges von *Echidna aculeata*, Stadium 51. Frontalschnitt durch den unteren Theil des Vorhofes. Querschnitt durch den Ductus reuniens (*Dr*). Der Vorhoftheil der Pars basilaris (*Pb*) ist nach der Länge getroffen. Anlage einer Nervenendstelle (*Mdr*) im Ductus reuniens. R. S., Hämalaun-Eosin. Z.Oc., Obj. 3, Tubl. 17,5 cm.

„ 83. Beuteljunges von *Echidna aculeata*, Stadium 51. Frontalschnitt durch die Lagena mit der Macula lagenae (*Ml*). R. S., Hämalaun-Eosin. Z.Oc., Obj. 3, Tubl. 20 cm.

„ 84. Beuteljunges von *Echidna aculeata*, Stadium 51. Frontalschnitt durch die Lagena (*L*) und Macula lagenae (*Ml*). R. S., Hämalaun-Eosin. Z.Oc., Obj. 4, Tubl. 17,5 cm.

„ 85. Beuteljunges von *Echidna aculeata*, Stadium 51. Sagittalserie. Querschnitt aus dem mittleren Theil der Pars basilaris. α = axialer Winkel am Uebergang der hinteren unteren (*Mb*) in die hintere obere (*Mr*) Wand des häutigen Basilarkanales. L. S., Hämalaun-Eosin. Z.Oc., Obj. 3, Tubl. 20 cm.

„ 86. Beuteljunges von *Echidna aculeata*, Stadium 51. Sagittalserie. Querschnitt durch den distalen Theil der Pars basilaris. L. S., Hämalaun-Eosin. Z.Oc., Obj. 3, Tubl. 20 cm.

Digitized by Google

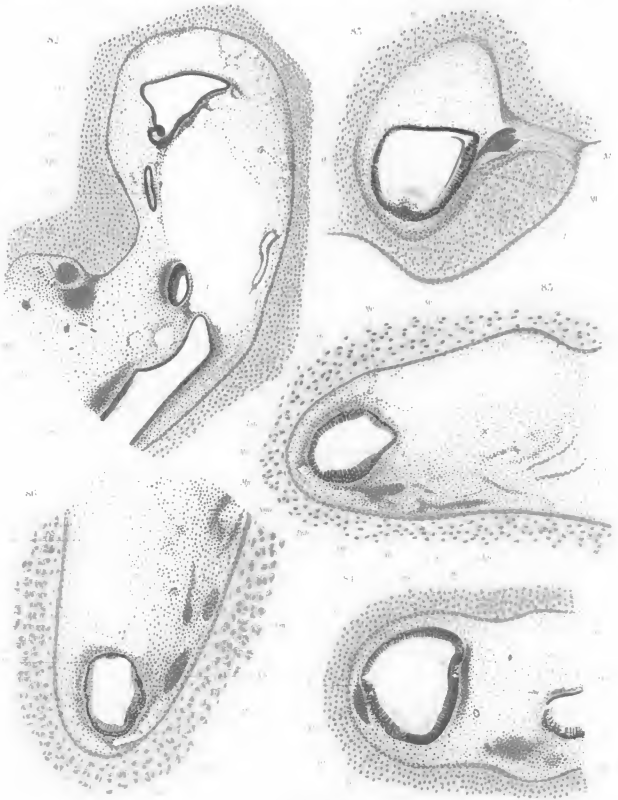

Digitized by Google

Tafel XVIII.

Digitized by Google

Tafel XVIII.

Fig. 87. Beuteljunges von *Echidna aculeata*, Stadium 51. Sagittalserie. Querschnitt der Pars basilaris mit der Anlage der Papilla basilaris (*Ppb*) aus dem mittleren Theil dieses Kanales. L. S., Hämalaun-Eosin. Z.Oc., Obj. 5, Tubl. 18 cm.

„ 88. Beuteljunges von *Echidna aculeata*, Stadium 51. Sagittalserie. Querschnitt durch die Pars basilaris kurz vor dem Isthmus lagenae. L. S., Hämalaun-Eosin. Z.Oc., Obj. 5, Tubl. 18 cm.

„ 89. Beuteljunges von *Echidna aculeata*, Stadium 51. Sagittalserie. Querschnitt durch die Pars basilaris (*Pb*), den Isthmus lagenae (*I*) und die Lagena (*L*) sammt der umgebenden Knorpelkapsel. L. S., Hämalaun-Eosin. Z.Oc., Obj. 3, Tubl. 20 cm.

Digitized by Google

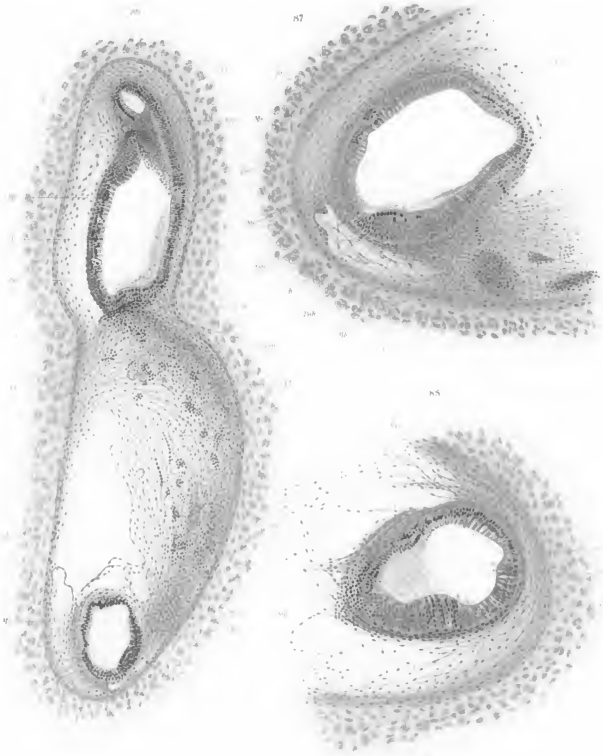

Digitized by Google

Tafel XIX.

Digitized by Google

Tafel XIX.

Fig. 91. *Echidna aculeata* von 42 mm Kopflänge. Frontalserie. Querschnitt durch den oberen Bogengang. L. S., Hämalaun-Eosin. Z.Oc., Obj. 3, Tubl. 20 cm.

„ 92. *Echidna aculeata* von 42 mm Kopflänge. Frontalserie. Längsschnitt durch den lateralen Bogengang. L. S., Hämalaun-Eosin. Z.Oc., Obj. 1, Tubl. 20 cm.

„ 93. *Echidna aculeata* von 42 mm Kopflänge. Epithelwand des Utriculus von der Fläche. L. S., Hämalaun-Eosin. Z.Oc., $^1/_{12}$ Oel-Immers., Tubl. 20 cm.

„ 94. *Echidna aculeata* von 42 mm Kopflänge. Frontalserie. Verticalschnitt durch den centralen Theil der Macula sacculi. L. S., Hämalaun-Eosin. Z.Oc., Obj. 8, Tubl. 20 cm.

„ 94a. *Echidna aculeata* von 42 mm Kopflänge. Verticalschnitt durch die Macula neglecta. R. S., Hämalaun-Eosin. Z.Oc., Obj. 4, Tubl. 20 cm.

„ 95. *Echidna aculeata* von 42 mm Kopflänge. Frontalschnitt durch das Labyrinth in der Höhe der Macula sacculi (*Ms*), des Nervus saccularis (*Ns*) und des Ganglion vestibulare inferius (*Gvi*). L. S., Hämalaun-Eosin. Z.Oc., Obj. 1, Tubl. 15 cm.

Digitized by Google

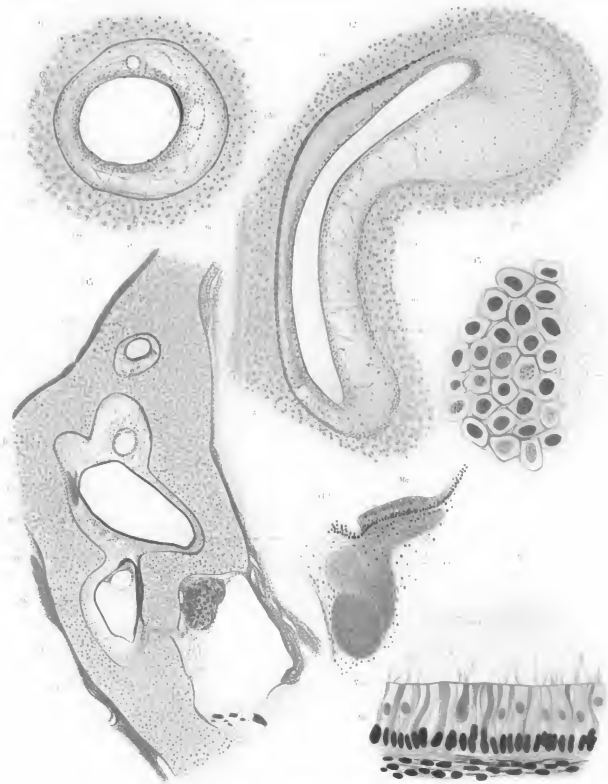

Digitized by Google

Tafel XX.

Digitized by Google

Tafel XX.

Fig. 96. *Echidna aculeata* von 42 mm Kopflänge. Frontalschnitt durch das innere Ohr in der Höhe der Fenestra vestibuli und des Steigbügels (*Stu*). L. S., Hämalaun-Eosin. Z.Oc., Obj. 1, Tubl. 15 cm.

„ 97. *Echidna aculeata* von 42 mm Kopflänge. Sagittalschnitt durch das innere Ohr in der Höhe der Fenestra basilaris. R. S., Hämalaun-Eosin. Z.Oc., Obj. 1, Tubl. 15 cm.

„ 98 u. 99. *Echidna aculeata* von 42 mm Kopflänge. Frontaler Durchschnitt durch den Sacculus und Ductus reuniens. Cubischer (*a*) und cylindrischer Epithelstreifen im oberen Theile des Ductus reuniens. Die Macula sacculi ist im Schnitt schief getroffen. L. S., Hämalaun-Eosin. Z.Oc., Obj. 3, Tubl. 15 cm.

Digitized by Google

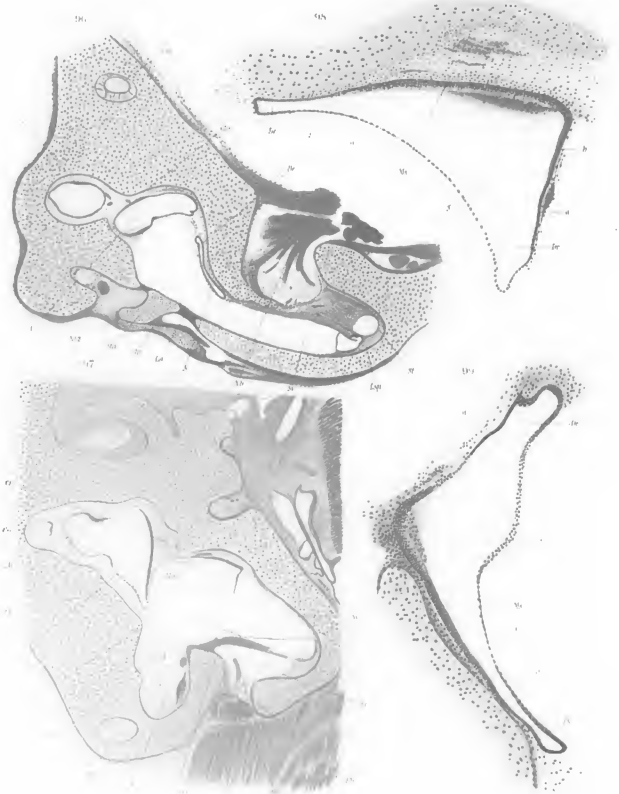

Digitized by Google

Tafel XXI.

Digitized by Google

Tafel XXI.

Fig. 100. *Echidna aculeata* von 42 mm Kopflänge. Sagittalserie. Schnitt durch den Basilarkanal, die Lagena (nach Endigung der Scalen) und den inneren Gehörgang. R. S., Hämalaun-Eosin. Z.Oc., Obj. 1, Tubl. 15 cm.

„ 101. *Echidna aculeata* von 42 mm Kopflänge. Sagittalserie. Medial vom Schnitt der Fig. 100 gelegener Nachbarschnitt durch den knorpeligen Tractus spiralis foraminosus (*Tspf*), den Basilarkanal und die Lagena im Niveau der noch vorhandenen Scala vestibuli (*Sv*). R. S., Hämalaun-Eosin. Z.Oc., Obj. 1, Tubl. 15 cm.

„ 100a. *Echidna aculeata* von 42 mm Kopflänge. Sagittalserie. Verticalschnitt durch eine Partie der Maculi sacculi mit atypischer Anhäufung von Stützzellen unter Bildung einer drüsenanlagenähnlichen, grubigen Einsenkung (*b*) an der Lumenfläche der Epithels. R. S., Hämalaun-Eosin. Z.Oc., Obj. 7a, Tubl. 15 cm.

Digitized by Google

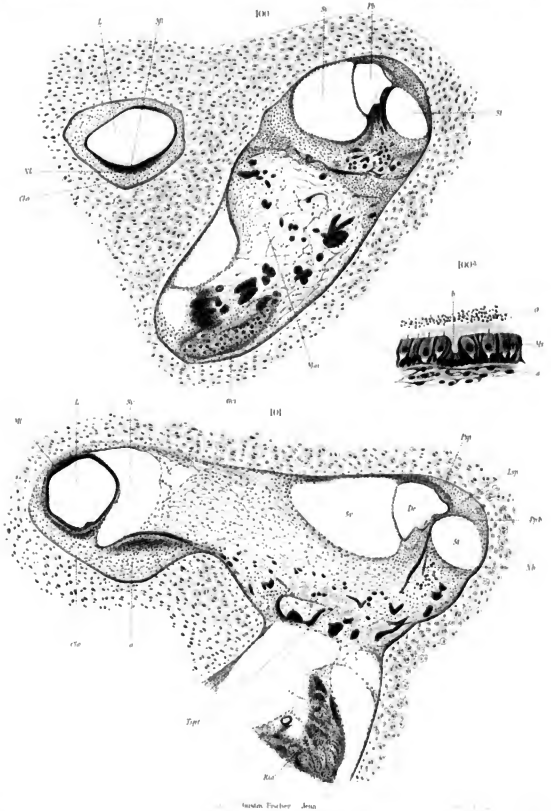

Digitized by Google

Tafel XXII.

Digitized by Google

Tafel XXII.

Fig. 102. *Echidna aculeata* von 42 mm Kopflänge. Frontalserie. Querschnitt durch das Caecum vestibulare (*Cv*). L. S., Hämalaun. Z.Oc., Obj. 3, Tubl. 15 cm.

„ 103. *Echidna aculeata* von 42 mm Kopflänge. Frontalserie. Durchschnitt durch den mittleren Theil der Pars basilaris. L. S., Hämalaun-Eosin. Z.Oc., Obj. 3, Tubl. 17,5 cm.

„ 104. *Echidna aculeata* von 42 mm Kopflänge. Frontalserie. Durchschnitt durch den distalen Theil der Pars basilaris. Lymphraum (*a*) im Ligamentum spirale. L. S., Hämalaun-Eosin. Z.Oc., Obj. 3, Tubl. 17,5 cm.

„ 104a. *Echidna aculeata* von 42 mm Kopflänge. Frontalserie. Radialer Durchschnitt durch die Papilla basilaris im mittleren Theil der Pars basilaris. L. S., Hämalaun-Eosin. Z.Oc., Obj. 7a, Tubl. 15 cm.

Digitized by Google

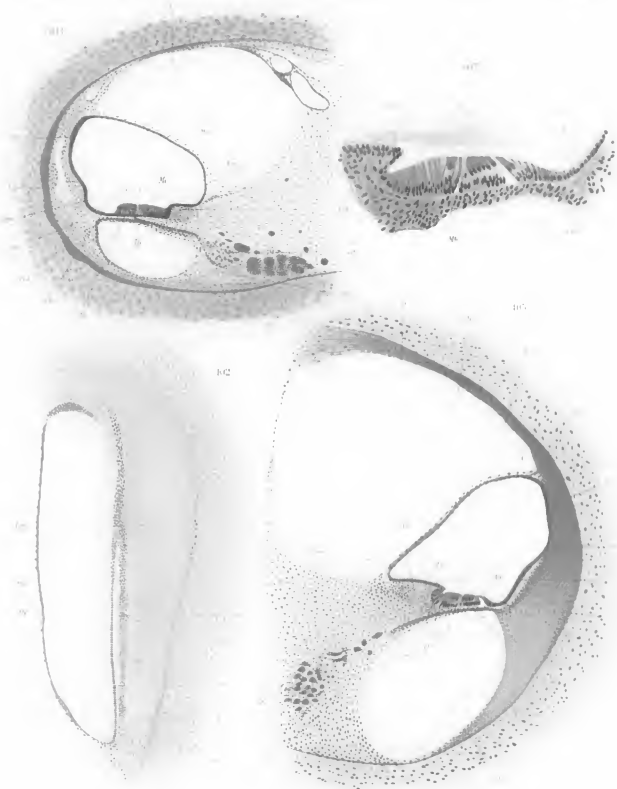

Tafel XXIII.

Digitized by Google

Tafel XXIII.

Fig. 105. *Echidna aculeata* von 42 mm Kopflänge. Sagittaler Durchschnitt durch den Isthmus lagenae (*I*) und die Lagena im Niveau der noch vorhandenen Scala vestibuli. R. S., Hämalaun-Eosin. Z.Oc., Obj. 3, Tubl. 15 cm.

„ 106. *Echidna aculeata* von 42 mm Kopflänge. Sagittaler Durchschnitt durch die Lagena in der Höhe der grössten Längsausdehnung der Macula lagenae. R. S., Hämalaun-Eosin. Z.Oc., Obj. 3, Tubl. 15 cm.

„ 107. *Echidna aculeata* von 42 mm Kopflänge. Frontalschnitt durch die laterale Ampulle und die Crista ampullaris lateralis. Cupula nicht erhalten. L. S., Hämalaun-Eosin. Z.Oc., Obj. 1, Tubl. 20 cm.

Digitized by Google

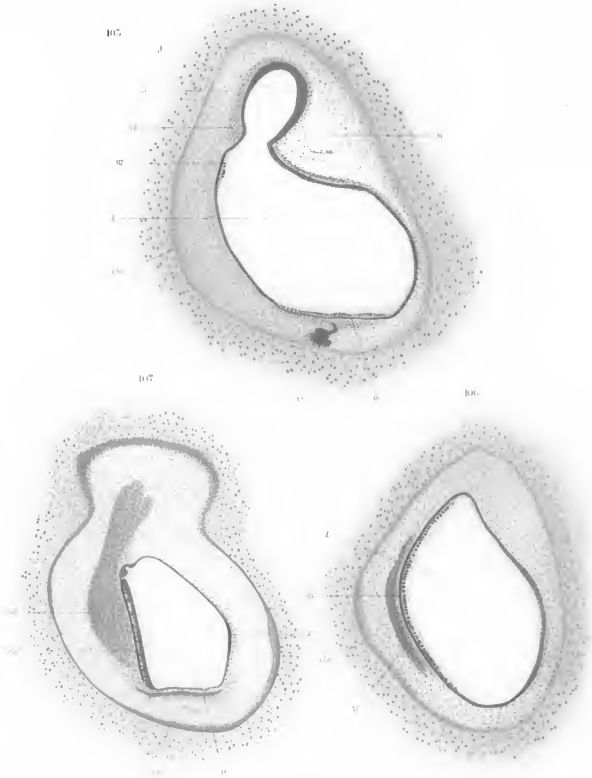

Gustav Fischer Jena

Digitized by Google

Tafel XXIV.

Digitized by Google

Tafel XXIV.

Fig. 1. *Echidna.* Talgdrüse, in unmittelbarer Nachbarschaft der Bulbo-Urethraldrüse (COWPER) gelegen. Die quer getroffenen Felder sind Bündel glatter Muskelfasern. Vergr. 246 : 1.

„ 2. *Echidna.* Darmzotte, stark vergrössert, aus dem caudalen Ende des Kloakenrohres. Vergr. 246 : 1.

„ 3. *Echidna.* Querschnitt durch das Kloakenrohr am caudalen Ende. Uebersichtsbild. Vergr. 30 : 1. *M* glatte Musculatur; *B* Bindegewebe; *L* Lumen.

„ 4. *Echidna.* Drüsenschläuche aus der Bulbo-Urethraldrüse. Vergr. 246 : 1. *M* gestreifte, *Gl. M* glatte Musculatur.

Digitized by Google

1.

2.

3.



4.

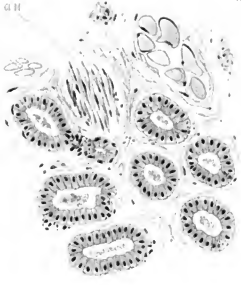

Gustav Fischer

Digitized by Google

Tafel XXV.

Digitized by Google

Tafel XXV.

Fig. 5. *Phalangista.* Ausführungsgang der Gl. bulbo-urethralis. Vergr. 246 : 1. *M* gestreifte Musculatur; *B* Bindegewebe; *S* Secret (s. Fig. 7).

„ 6. *Phalangista.* Stark vergrösserter Querschnitt eines Schlauches des Nebenhodens. Vergr. 600 : 1. Bezeichnung wie oben. (Etwas schematisirt.)

„ 7. *Phalangista.* Ausführungsgang der COWPER'schen Drüse. Uebersichtsbild. Vergr. 60 : 1.

„ 8. *Phalangista.* Querschnitt durch den Nebenhoden Uebersichtsbild. Vergr. 30 : 1. *Dr* Schläuche; *B* umhüllendes Bindegewebe.

Digitized by Google

5.

6.

7.

8.

Gustav Fischer

Digitized by Google

Tafel XXVI.

Digitized by Google

Tafel XXVI.

Fig. 9. *Echidna*. Eine Gruppe von Urethraldrüsen. Querschnittsbild durch die Urethra. Verg. 246 : 1 (s. Fig. 12).

„ 10. *Hypsiprymnus*. Querschnitt durch den Nebenhoden. Uebersichtsbild. Vergr. 30 : 1. *L* Lumen des Canalis epididymis; *Ep* Epithel.

„ 11. *Echidna*. Querschnitt durch die jugendliche Epididymis. Uebersichtsbild. Vergr. 30 : 1.

„ 12. *Echidna*. Querschnitt durch die Harnröhre, dicht am caudalen Blasenpol. Uebersichtsbild. Vergr. 30 : 1. *Dr* Urethraldrüsen; *M* glatte Muskeln; *L* Lumen; *B* bindegewebige Hülle.

„ 13. *Echidna*. Querschnitt durch die Bulbo-Urethraldrüse. Man sieht die lappige Anordnung und den aus Muskeln und Bindegewebe bestehenden Mantel der äusseren (Haut) Seite.

„ 14. *Echidna*. Epithel eines Nebenhodenschlauches. Vergr. 600 : 1.

Digitized by Google

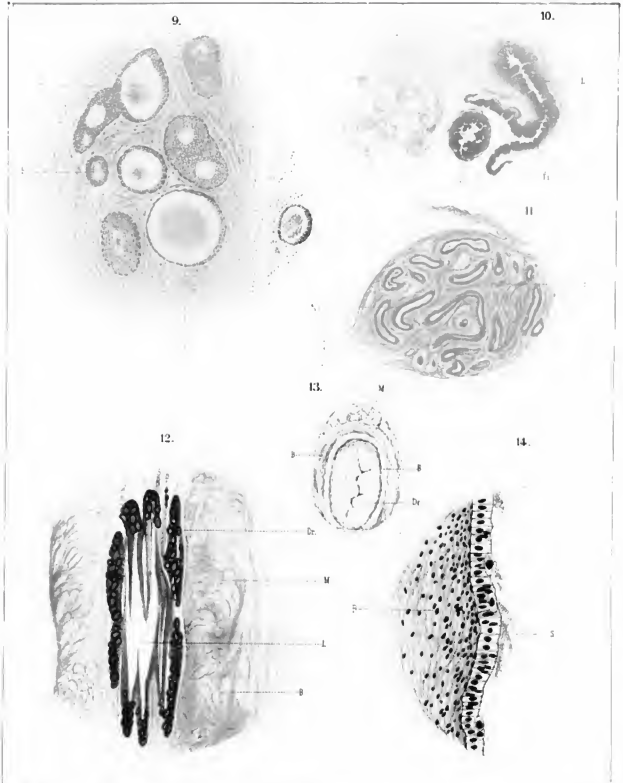

Digitized by Google

Tafel XXVII.

Digitized by Google

Tafel XXVII.

Fig. 15. *Ornithorhynchus.* Querschnitt durch die Glans penis in Höhe der Basis der 4 Papillen. Vergr. 42 : 1. *P* quergetroffene Papillen; *Ep* äussere Epithelbekleidung.

„ 16. *Ornithorhynchus.* Querschnitt durch das Corpus cavernosum der Glans penis (aus dem Schnitt Fig. 15). Vergr. 1 : 246. Man sieht die Lücken von einer ringförmig angeordneten Schicht glatter Musculatur ausgekleidet.

„ 17. *Ornithorynchus.* Stück des Ausführungsganges der Bulbo-Urethraldrüse. Vergr. 246 : 1. *W* Wand, *Ep* Epithel des Ausführungsganges. Man sieht die untere Zellschicht in ihren Kernen.

„ 18. *Ornithorhynchus.* Ausführungsgang der Bulbo-Urethraldrüse. Uebersichtsbild. Vergr. 30 : 1. *W* Wand.

„ 19. *Ornithorhynchus.* Querschnitt durch die Bulbo-Urethraldrüse. Uebersichtsbild. Vergr. 42 : 1. *A* Ausführungsgänge.

„ 20. *Ornithorhynchus.* Schnitt durch die Bulbo-Urethraldrüse; der freie Rand wird dargestellt durch das auskleidende Epithel eines Sammelraumes, welches hier schon dem des Ausführungsganges gleich ist. Vergr. 480 : 1. *V* Vene.

Digitized by Google

15.

16.

17.

18.

19.

20.

Digitized by Google

Tafel XXVIII.

Digitized by Google

Tafel XXVIII.

Fig. 21. *Phalangista.* Querschnitt durch die Harnröhre. Uebersichtsbild. Vergr. 30 : 1. *Dr* Drüsengruppen.

„ 22. *Phalangista.* Dasselbe bei stärkerer Vergrösserung. Vergr. 372 : 1.

„ 23. *Phalangista.* Gruppe von Urethraldrüsen, stark vergrössert. Vergr. 600 : 1.

„ 24. *Phalangista.* Gl. bulbo-urethralis. Uebersichtsbild. Vergr. 30 : 1.

„ 25. *Phalangista.* Dasselbe in starker Vergrösserung. Vergr. 480 : 1. *E. d. d.* Epithel des Ausführungsganges. Man sieht deutlich das von der äusseren Hülle eindringende bindegewebig-musculöse Gerüst.

Digitized by Google

21.

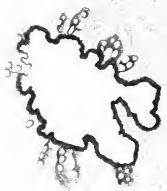

24.

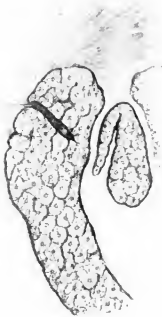

22.

23.

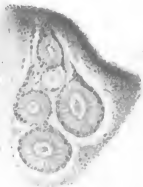

25.

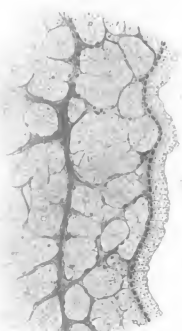

Digitized by Google

Tafel XXIX.

Digitized by Google

Tafel XXIX.

Fig. 26. *Echidna.* Querschnitt durch den Penis. Vergr. 30 : 1. *Q. M.* gestreifte Musculatur; *A. d. p.* Art. dorsalis penis; *S. U.* Samenurethra; *V. p. prof.* Vena penis profunda; * spongiöses Gebälk aus glatter Musculatur, ein Corp. cavernosum bildend. (Vergl. Textfig. 17 und 31.)

„ 27. *Echidna.* Ein in der vorigen Figur mit * bezeichneter Muskelschlauch, stark vergrössert. Vergr. 108 : 1.

„ 28. *Echidna.* Cavernöses Gewebe aus dem Penis; man sieht die Wände des Trabekelsystems fast ganz aus glatter Musculatur bestehen. Vergr. 246 : 1. In den Lumina Blutkörperchen.

„ 29. *Ornithorhynchus.* Einzelne Schläuche der Urethraldrüsen (s. Fig. 30). Vergr. 600 : 1.

„ 30. *Ornithorhynchus.* Querschnitt durch die Harnröhre, deren Submucosa von einer dichten Schicht von Urethraldrüsen erfüllt ist. Vergr. 30 : 1.

Digitized by Google

26.

29.

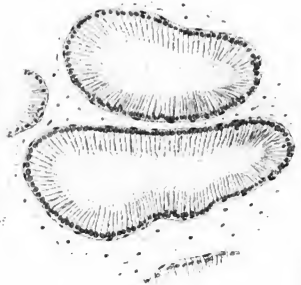

27.

28.

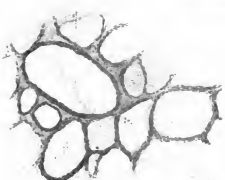

30.

Digitized by Google

Tafel XXX.

Digitized by Google

Tafel XXX.

Fig. 31. *Echidna.* Quergetroffene Lieberkühn'sche Krypten aus der Wand der ventralen Ausstülpung des Kloakenrohres (* der Textfig. 3).

„ 32. *Echidna.* Querschnitt durch das Kloakenrohr in Höhe der ventralen Ausstülpung (* der Textfig. 3). Vergr. 30 : 1. *Kr* Zotten und Lieberkühn'sche Krypten; *L* Haufen lymphatischen Gewebes, man sieht, wie bei „*Dr*" die Mucosa wie eine Insel (Erhöhung) in das Lumen der Ausstülpung vorspringt.

„ 33. *Hypsiprymnus.* Querschnitt durch einen Kanal des Nebenhodens. Secernirendes Epithel. Vergr. 480 : 1.

„ 34. *Echidna.* Querschnitt durch die Mitte des Penis und die anliegende Bulbo-Urethral- und Talgdrüse. Uebersichtsbild. *T* Talgdrüse; *Dr* Cowper'sche Drüse; *P* Penis; *A* Arterie; *M* Muskelbalken; *C cav* Corpus cavernosum.

„ 35. *Echidna.* Abschnitt aus Fig. 32, in starker Vergrösserung. Vergr. 246 : 1. Lieberkühn'sche Krypten und Darmzotten.

Digitized by Google

31.



32.

33.

34.

35.

Gustav Fischer

Digitized by Google

Tafel XXXI.

Digitized by Google

Tafel XXXI.

Fig. 1—8 und 10—12a. (Fig. 9, 9a und 9b stehen auf Tafel XXXII.)

Abkürzungen.

Aa Arterie.
All Allantois.
Ao Aorta.
Amnw Amnionwurzel.
Ch Chorda.
C. neur Canalis neurentericus.
D Darm.
Db Darmbucht.
Ekt Ektoderm.
Ent Entoderm.
Gh Geschlechtshöcker.
Gl Glomerulus.
H Herz.
h. E hintere Extremität.
Hbl Harnblase.
Kl Kloake.
Klm Kloakenmembran.
Lb Leber.
M Medullarrohr.
M. G Müller'scher Gang resp. eine durch ihn bedingte Hervorragung.
Nbn Nierenknospe.
Nnf Nebennierenfalte.
Nphst Nephrostom.
Nphst. d. Un Nephrostom der Urniere.
Nphst. d. Vn Nephrostom der Vorniere.
R. M Radix mesenterii.
Schw Schwanz.
Schwd Schwanzdarm.
Schww Schwanzwurzel.
Sp. Ggl Spinalganglion.
S. urg Sinus urogenitalis.
Un Urniere.
Unf Urnierenfalte.
Ur Ureter.
V. card Vena cardinalis.
v. E vordere Extremität.
W. G Wolff'scher Gang.
x, *xx*, *y* und *y** in den verschiedenen Figuren mit verschiedener Bedeutung.

Fig. 1. Dorsale Wand des Cöloms zwischen 3. und 11. Spinalganglion von *Echidna*-Embryo 40 nach einem Modell. Vergr. 50 : 1. *x x* die Theile der Urnierenfalten, welche mit der dorsalen Wand der Lungenanlagen verwachsen sind.

„ 2. Blick von caudal auf das craniale Gebiet der Urnierenfalten des Embryo 40. Vergr. 50 : 1. Nach einem Modell. Die Lungenanlagen sind entfernt; ventral Leber und Herz. Die Urnierenfalten sind von der dorsalen auf die ventrale Seite zu verfolgen.

„ 3. Blick von ventral auf die dorsale Wand des Cöloms in der Gegend der hinteren Extremitäten. Man schaut in die weiteröffnete Allantois und durch sie in die entodermale Kloake. Nach einem Modell. Vergr. 50 : 1.

„ 4. Oberer Theil der Kloake von dorsal und links; Einmündung vom Darm und den Wolff'schen Gängen, an welchen sich die Nierenknospen gebildet haben. Nach einem Modell. Vergr. 66,7 : 1.

„ 5. Das gleiche Modell wie in Fig. 4, von caudal her dargestellt; die Schnittfläche an der caudalen Seite geht durch die Kloakenmembran. Vergr. 66,7 : 1. *y* Einmündung des rechten Wolff'schen Ganges; *y** Epithelpfropf an der Einmündungsstelle des linken Wolff'schen Ganges.

„ 6. Schwanzspitze von Embryo 40. Wir sehen die Schwanzspitze von der linken Seite. Medullarrohr. Chorda und Schwanzdarm sind freigelegt. An der äussersten Schwanzspitze medianer Sagittalschnitt, durch den der Canalis neurentericus eröffnet ist. Nach einem Modell. Vergr. 100 : 1.

„ 7 u. 8. Zwei Urnierenkanälchen des Embryo 41 mit Glomeruli und Nephrostomen nach Plattenmodellen. Vergr. 100 : 1.

„ 10. Genitalgegend des Embryo 43a im Profil von links. Linke Extremität und Schwanzspitze abgeschnitten, die Lage der Extremität durch eine punktirte Linie angegeben. Schnittfläche schraffirt. Nach einem Modell. Vergr. 25 : 1.

„ 11. Das craniale Ende der Urniere und der kleine Kuppelraum, in welchem wir die Anlage des Ostium abdominale des Müller'schen Ganges finden. Nach einem Modell. Vergr. 50 : 1.

„ 12. Genitalgegend des Embryo 44 von vorn und etwas von cranial. Schwanz abgeschnitten. Schnittflächen schraffirt. Nach einem Modell. Vergr. 25 : 1.

„ 12a. Caudales Ende des Darmes, Sinus urogenitalis und Wolff'scher Gang mit Ureter, von der linken Seite freigelegt. Darstellung von links und etwas cranial. Schnittflächen schraffirt. Nach einem Modell. Vergr. 50 : 1.

Digitized by Google

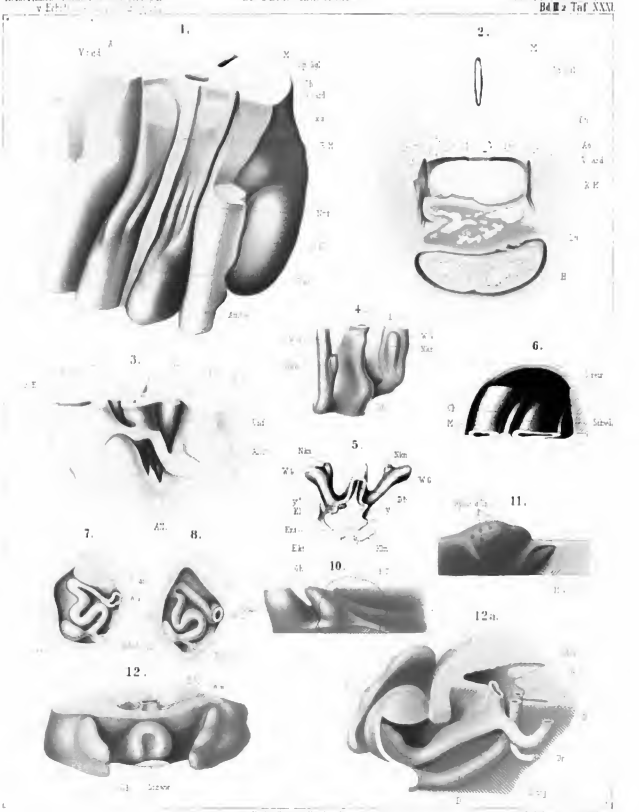

Verl. v. Gustav Fischer, Jena.

Digitized by Google

Tafel XXXII.

Digitized by Google

Tafel XXXII.

Fig. 9, 9a, 9b und Fig. 13—16b. (Fig. 10—12a auf Taf. XXXI.)

Abkürzungen.

A Arterie.
Aa. umb Arteriae umbilicales.
Allst Allantoisstiel.
A. M Aftermembran.
Amn Amnion.
Ao Aorta.
A. umb. s Arteria umbilicalis sinistra.
Ch Chorda.
D Darm.
ekt. Wch ektodermale Wucherung.
Gh Geschlechtshöcker.
Hbl Harnblase.
h. E hintere Extremität.
Kl Kloake.
Klh Kloakenhöcker.
Klm Kloakenmembran.
Lig. pulm Ligamentum pulmonale.
M Medullarrohr.
M. G MÜLLER'scher Gang.
Nbck Nierenbecken.
Nbr Nabelring.
Nphst Nephrostom.
Nphst. d. Ur Nephrostom der Urniere.
Nphrst. d. Vn Nephrostom der Vorniere.
Ost. abd. M. G Ostium abdominale des MÜLLER'schen Ganges.
Pl. d rechte Pleurahöhle.
Pl. s linke Pleurahöhle.
Pr Peritonealhöhle.
R. M Radix mesenterii.
Schw Schwanz
Schwd Schwanzdarm.
Schww Schwanzwurzel.
Sp. Ggl Spinalganglion.
S. urg Sinus urogenitalis.
Sym Sympathicus.
Un Urniere.
Ur Ureter.
Vb. z. Pl Verbindungsöffnung von der Peritoneal- zur Pleurahöhle.
Vb. z. Per Verbindungsöffnung von der Pleura zur Peritonealhöhle.
V. card Vena cardinalis.
V. umb. d Vena umbilicalis dextra.
V. umb. s Vena umbilicalis sinistra.
W. G WOLFF'scher Gang.

Fig. 9. Der Rumpf des Embryo 42, von der ventralen Seite gesehen, nach einem Modell. Vergr. 50 : 1. Der Schwanz ist abgeschnitten, die ventrale und seitlichen Bauchwände sind oberhalb des Nabelringes entfernt, ebenso die Lungen und der Magen-Darmtractus. Man schaut von ventral auf die Urnieren und die Keimdrüsenfalten. Schnittflächen schraffirt.

„ 9a. Das gleiche Modell, nachdem auch noch der caudale Theil der linken Körperwand mitsammt der linken Extremität entfernt ist, von der linken Seite und etwas von unten. Der WOLFF'sche Gang in seinen ganzen Verlauf ist freigelegt. Vergr. 50 : 1.
Die Stelle am WOLFF'schen Gang, an der medial der Ureter abgeht, ist durch einen * gekennzeichnet.

„ 9b. Die Kloakengegend des gleichen Modells von der linken Seite, nachdem ein Theil der linken Kloakenwand und der Wand des Sinus urogenitalis entfernt ist. Vergr. 50 : 1.

„ 13. Genital- und Schwanzgegend des Embryo 45a von der linken Seite. Darm, Sinus urogenitalis, WOLFF'scher Gang und Ureter sind freigelegt. Schnittflächen schraffirt. Nach einem Modell. Vergr. 50 : 1.

„ 14. Die linke Hälfte des in Fig. 13 abgebildeten Modells ist, vom Schwanz abgesehen, bis auf die mediane Sagittalebene abgetragen. Vergr. 50 : 1.

„ 15. Darm und Sinus urogenitalis mit den WOLFF'schen Gängen und den Ureteren von caudal. Nach einem Modell. Vergr. 75 : 1.

„ 16a. Das caudale Ende der Pleurahöhlen mit dem letzten Rest der Verbindungsöffnungen nach der Peritonealhöhle, von cranial gesehen. Die caudalen Lungenspitzen sind entfernt. Pleura und Peritoneum durch Punktirung angedeutet. Schnittflächen schraffirt. Nach einem Modell. Vergr. 50 : 1.

„ 16b. Nach dem gleichen Modell wie Fig. 16a, der craniale Theil der Peritonealhöhle mit den eben noch offenen Verbindungen zu den Pleurahöhlen. Rechts das Ostium abdominale des MÜLLER'schen Ganges, links craniales Ende der Urniere und MÜLLER'scher Gang. In der Mitte ist die Aorta geschnitten und rechts und links von ihr die caudalsten Zipfel der Pleurahöhlen. Pleura und Peritoneum durch Punktirung angedeutet. Schnittflächen schraffirt. Vergr. 50 : 1.

Digitized by Google

Digitized by Google

Tafel XXXIII.

Digitized by Google

Tafel XXXIII.

Fig. 17—23.

Abkürzungen:

C. Dr Cowper'sche Drüse.
D Darm.
D. d. C. Dr Ausführungsgang der Cowper'scher Drüse.
Ggld Geschlechtsglied.
Gt Genitaltasche des Sinus urogenitalis.
M. d. C. Dr Musculatur der Cowper'schen Drüse.
M. G Müller'scher Gang.
Oe. Kl Oeffnung der Kloake.
Pp Papille des Geschlechtsgliedes.
Pr Peritonealhöhle.
pr. Dm primitiver Damm.
Prp Präputialanlage.
Schww Schwanzwurzel.
Sphs Symphyse.
S. urg Sinus urogenitalis.
Ur Ureter.
Urpp Ureterenpapille.
Vbg. z. Bl Verbindungsgang zur Blase.
v. R ventrale Rinne des Geschlechtsgliedes.
W. G Wolff'scher Gang.

Fig. 17. Die Kloakenöffnung und das Geschlechtsglied von Embryo 46 mit ihrer Umgebung von der ventralen Seite. Schwanz und Extremitäten sind abgeschnitten. Schnittflächen schraffirt. Nach einem Modell. Vergr. 25 : 1.

„ 18a. Der mesodermale Kern des Geschlechtsgliedes von vorn. Nach einem Modell. Vergr. 25 : 1.

„ 18b. Der mesodermale Kern des Geschlechtsgliedes von unten. Nach dem gleichen Modell wie Fig. 18a. Vergr. 25 : 1.

„ 19. Von dem Modell, das in Fig. 17 von der ventralen Seite dargestellt wurde, ist im Gebiet des Geschlechtshöckers und im Eingangsgebiet der Kloake die linke Seite bis zur medialen Sagittalebene entfernt, weiter dorsal sind nur der Darm, der Sinus urogenitalis und die Wolff'schen Gänge von der linken Seite freigelegt. Die Schnittfläche der Symphyse ist punktirt, die anderen Schnittflächen schraffirt. Vergr. 50 : 1.

„ 20. Das gleiche Modell, das in Fig. 17 u. 19 dargestellt wurde, von cranio-dorsal betrachtet. Der mesodermale Kern des Geschlechtshöckers und das Mesoderm zwischen Epidermis und dem ventralen Theil des Beckens ist entfernt. Der Sinus urogenitalis, die Anlagen der Cowper'schen Drüsen und ihrer Muskelanlagen, die Symphyse und die angrenzenden Theile des Beckens, die Wolff'schen Gänge und die Ureteren sind freigelegt. Ventral vom Darm ist die Peritonealtasche dargestellt. Das Peritoneum ist durch Punktirung angedeutet. Die Schnittflächen sind schraffirt. Vergr. 50 : 1.

„ 21. Kloake, Sinus urogenitalis und das Darmende des Beuteljungen 47, nach einem Modell, von der linken Seite dargestellt. Der Verbindungsgang vom Sinus urogenitalis zur Blase (*Vbg. z. Bl*) ist durchschnitten. Vergr. 50 : 1.

„ 22. Das gleiche Modell, welches in Fig. 21 dargestellt ist, in dorso-caudaler Ansicht. Vergr. 50 : 1.

„ 23. Die Einmündungsverhältnisse der Wolff'schen Gänge, der Müller'schen Gänge und der Ureteren, von dem Lumen des Sinus urogenitalis her dargestellt. Nach einem Modell. Vergr. 50 : 1.

Digitized by Google

Verl. v. Gustav Fischer, Jena

Lith. Anst. v. [illegible]

Digitized by Google

Tafel XXXIV.

Digitized by Google

Tafel XXXIV.

Fig. 24—31 und 40b.

Abkürzungen:

Bl Harnblase.
caud. Rec. d. Blase caudaler Recessus der Harnblase.
C. Dr Cowper'sche Drüse.
D Darm.
D. d. C. Dr Ausführungsgang der Cowper'schen Drüse.
ekt. Kl ektodermale Kloake.
Ep Epidermis.
Gphl Geschlechtsglied.
Gst Genitalstrang.
Gt Genitaltasche des Sinus urogenitalis.
Hz Hornzahn.
M. G Müller'scher Gang.
Oe. Kl Oeffnung der Kloake.
Pp Papillen des Geschlechtsgliedes.
Pp. d. Hz Papille des Hornzahnes.
Pr Peritonealhöhle.
Prp Präputialanlage.
Schl Schleimhaut der Blase.
Sr Samenröhre.
S. urg Sinus urogenitalis.
Ur Ureter.
Urpp Ureterenpapille.
Vbg. s. Bl Verbindungsgang vom Sinus urogenitalis zur Blase.
v. Ms ventrales Mesenterium der Blase.
v. R ventrale Rinne des mesodermalen Kernes des Geschlechtsgliedes.
W. G Wolff'scher Gang.

Fig. 24. Ein in der medialen Sagittalebene durchschnittenes Modell vom Geschlechtsglied, Kloake und dem Endtheil von Sinus urogenitalis und Darm, von der linken Seite dargestellt. Ektodermales Gebiet punktirt, entodermales schraffirt, zweifelhaftes Gebiet schraffirt und punktirt. Vergr. 50 : 1.

„ 25. Geschlechtsglied, Kloakenöffnung und Umgebung vom Beuteljungen B (nahe dem Stadium 51). Nach einem Modell. Vergr. 25 : 1.

„ 26a. Der mesodermale Kern des Geschlechtsgliedes von dem Beuteljungen B (nahe dem Stadium 51) mit den 4 Papillen. Nach einem Modell. Vergr. 25 : 1.

„ 26b. Dasselbe Modell, welches in Fig. 26a abgebildet ist, von der Unterseite. Deutliche Rinne zur Aufnahme der Samenröhrenanlage. Vergr. 25 : 1.

„ 27. Das proximale Ende des Sinus urogenitalis von der dorsalen Seite mit den Einmündungen der Wolff'schen und Müller'schen Gänge und der Ureteren. Nach einem nach dem Beuteljungen B (nahe Stadium 51) gearbeiteten Modell dargestellt. Vergr. 25 : 1.

„ 28. Medialer Sagittalschnitt durch den proximalen Theil des Sinus urogenitalis, den Verbindungsgang von ihm zur Blase und die dorsale Wand der Blase. Der Schnitt durch die Ureterenpapille geht ein wenig rechts von der medianen Sagittalebene, so dass die Mündung des rechten Ureters getroffen ist, der Sinus urogenitalis ist weiter distal nicht im Schnitt, sondern in toto von links her dargestellt. Nach einem Modell nach dem Beuteljungen B (nahe Stadium 51). Vergr. 25 : 1.

„ 29. Blase und dorsal angrenzende Theile, von links und cranial dargestellt. Schnittflächen schraffirt. Nach einem nach dem Embryo B (nahe Stadium 51) gearbeiteten Modell. Vergr. 10 : 1.

„ 30. Dorsale Wand der Blase mit der Einmündung des Verbindungsganges vom Sinus urogenitalis zur Blase (*Vbg. s. Bl*), in diesem Gange die Ureterenpapille (*Urpp*) mit den Oeffnungen der beiden Ureteren, und die dorsal angrenzenden Theile, von ventral und cranial gesehen. Nach einem nach dem Embryo B (nahe Stadium 51) gearbeiteten Modell. Vergr. 25 : 1.

„ 31. Geschlechtsglied, ektodermale Kloake, Ende des Darmes und des Sinus urogenitalis, Ausführungsgänge der Cowper'schen Drüsen und die Samenröhre von der linken Seite her, der distale Theil der ektodermalen Kloake und der grössere Theil des Geschlechtsgliedes ist in der medianen Sagittalebene durchgeschnitten. Der mesodermale Kern des Geschlechtsgliedes ist vollkommen entfernt. Nach einem nach dem Beuteljungen B (nahe Stadium 51) gearbeiteten Modell. Vergr. 10 : 1.

„ 40b. Medialer Sagittalschnitt durch einen der kleinen Hornzähne von dem Penis eines brünstigen Männchens (vergl. Fig. 40 und 40a auf Taf. XXXV). Vergr. 50 : 1.

Digitized by Google

24.

25.

26 a.

27.

26 b.

28.

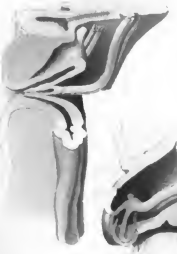

29.

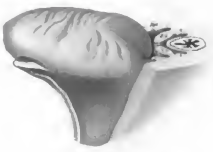

31.

30.

Digitized by Google

Tafel XXXV.

Digitized by Google

Tafel XXXV.

Fig. 32—40a. (Fig. 40b auf Tafel XXXIV.)

Abkürzungen.

Bl Harnblase.
D Darm.
Dr Oeffnungen der Haarbälge am Kloakeneingang, in welche die Talg- und Knäueldrüsen münden.
ekt. Kl ektodermale Kloake.
Gpld Geschlechtsglied.
L lymphatischer Theil der Kloake.
M. d. C. Dr Mündung der COWPER'schen Drüse.
M. G MÜLLER'scher Gang.
Oe. Kl Oeffnung der Kloake.
Pr Peritonealhöhle.
Prpt Präputialtasche.
Prpsch. Präputialscheide.
R der Musculus retractor des Geschlechtsgliedes.
Schw Schwanz.
Sr Samenröhre.
S. urg Sinus urogenitalis.
Ur Ureter.
Urpp Ureterenpapille.
Vbg. s. Bl Verbindungsgang zur Blase.
W. G WOLFF'scher Gang.
x und z besondere Bezeichnungen zu Fig. 33.

Fig. 32. Medialer Schnitt durch Enddarm, Kloake, Sinus urogenitalis und Blase des Beuteljungen D (ein wenig älter als Stadium 53). Die Blase (*Bl*) ist ad maximum contrahirt, der Verbindungsgang (*Vbg. s. Blg*) zwischen ihr und dem Sinus urogenitalis erweitert, die Ureterenpapille (*Urpp*) aus ihm zurückgezogen. Nach einem Modell. Vergr. 10 : 1.

„ 33. Schematische Darstellung der Kloake, des Enddarmes, des Sinus urogenitalis und so weiter (nach KEIBEL 1902).

„ 34. Geschlossene Kloake eines grossen Weibchens mit wohl entwickeltem Beutel von ventral. Vergr. 1 : 1.

„ 35. Kloake eines kleinen Männchens während der Defäcation. Vergr. 1 : 1.

„ 36a und 36b. Kloake eines erwachsenen Männchens mit erigirtem Penis. Fig. 36a 1 : 2; Fig. 36b 1 : 1.

„ 37a und 37b. Geschlechtsglied eines erwachsenen Männchens; 37a von der dorsalen, 37b von der ventralen Seite gesehen. Vergr. 2 : 1.

„ 38a und 38b. Geschlechtsglied eines erwachsenen Männchens; 38a von der dorsalen, 38b von der ventralen Seite gesehen. Vergr. 2 : 1.

„ 39. Geschlechtsglied eines erwachsenen Weibchens von der dorsalen Seite. Vergr. 2 : 1.

„ 40. Falten von der Papillenbasis des Geschlechtsgliedes eines brünstigen Männchens mit kleinen Hornzähnchen. Vergr. 5 : 1.

„ 40a. Eines der in Fig. 40 dargestellten Zähnchen stärker vergrössert. Vergr. 20 : 1. (Vergl. dazu Fig. 40b auf Taf. XXXIV, die einen medialen Sagittalschnitt durch solch ein Zähnchen darstellt.)

Digitized by Google

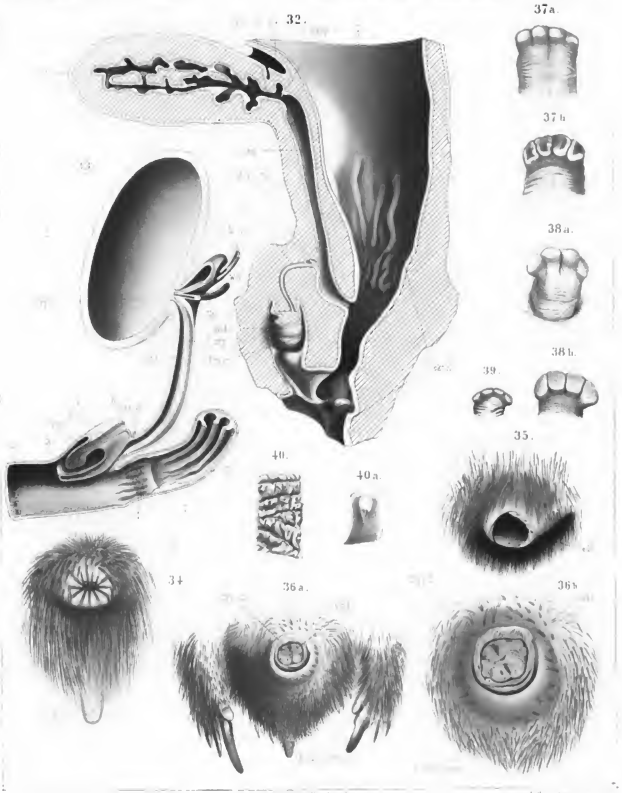

Verl. v. Gustav Fischer, ...

Digitized by Google

Tafel XXXVI.

Digitized by Google

Tafel XXXVI.

Abkürzungen.

cr. Lp. d. Dn craniale Lippe des Darmnabels.
D. choled Ductus choledochus.
D. cyst Ductus cysticus.
Dd Duodenum.
Dn Darmnabel.
D. P. v. d. Ausführungsgang des rechten ventralen Pankreas.
D. P. v. s Ausführungsgang des linken ventralen Pankreas.
D. sant Ductus Santorinianus.
Ds. hep Ductus hepatici.
D. Wirs Ductus Wirsungianus.
ED Enddarm.
H Leber.
L Milz
Mg Magen.
Om Omentum.
P Pankreas.
P. d Pankreas dorsale.
P. v. d Pankreas ventrale dextrum.
P. v. s Pankreas ventrale sinistrum.
V. f Gallenblase.
x und *y* in verschiedenen Figuren von verschiedener Bedeutung.

Fig. 1. Das Darmstück des *Echidna*-Embryo 40 vom caudalen Ende des Magens bis zum Darmnabel mit dem Ausführungsgang der Leber und den Anlagen von Pankreas und Gallenblase, nach einem Modell von links her dargestellt. Vergr. 100 : 1.

„ 2. Dasselbe Modell von ventro-cranial.

„ 3. Die Ausführungsgänge der Leber und die Anlagen von Gallenblase und Pankreas des *Echidna*-Embryo 41. Nach einem Modell von der ventralen Seite dargestellt, das mitmodellirte Stück der Leber nur im Umriss. Vergr. 100 : 1.

„ 4. Dasselbe Modell von der caudalen Seite wiedergegeben; die Leber ist nicht angedeutet.

„ 5. Magen, Duodenalschlinge, Omentum und Pankreas, nach einem Modell des *Echidna*-Embryo 45a von der ventralen Seite dargestellt. Zwischen der aufsteigenden Duodenalschlinge rechts einerseits und Magen, Omentum und Milzanlage links andererseits erkennen wir ein Stück des Enddarmes. Ein Theil des aufsteigenden Duodenalschenkels ist entfernt, seine Umrisse sind jedoch durch Strichlinien angedeutet. An dem so freigelegten Pankreas erkennt man den Ductus Santorinianus, dahinter einen Theil des Ausführungsganges des linken ventralen Pankreas und den gemeinsamen Ausführungsgang der ventralen Pankreasanlagen, dessen weiterer Verlauf und dessen mit dem Ductus choledochus, in den er sich ergiesst, gemeinsame Einmündungsstelle in den Darm durch Punktirung angegeben ist. Vergr. 50 : 1.

„ 6. Duodenum und Pankreas des *Echidna*-Embryo 45a, Ductus hepatici, Ductus cysticus, Ductus choledochus, Ausführungsgang des rechten und linken ventralen Pankreas, Ductus Wirsungianus und Ductus Santorinianus (Ausführungsgang des dorsalen Pankreas). Die Abbildung ist nach einem Modell entworfen. Blick auf die craniale Seite. Der oberste Theil des Pankreas ist abgetragen. Vergr. 100 : 1.

„ 7. Der Pylorustheil des Magens, das Duodenum, Leber, Gallenblase, Pankreas, Ductus choledochus und Ductus Wirsungianus einer erwachsenen weiblichen *Echidna*. Die Leber und die Gallenblase sind cranialwärts hinübergelegt. Natürliche Grösse.

„ 8. Die Einmündungsstelle des Ductus choledochus und des Ductus Santorinianus in das Duodenum von der dorsalen Seite freigelegt bei dem gleichen Thier. Natürliche Grösse.

„ 9. Das Duodenum aufgeschnitten, *x* die Einmündungsstelle des Ductus choledochus, *y* die Einmündungsstelle des Ductus Santorinianus. Das gleiche Thier. Natürliche Grösse.

Digitized by Google

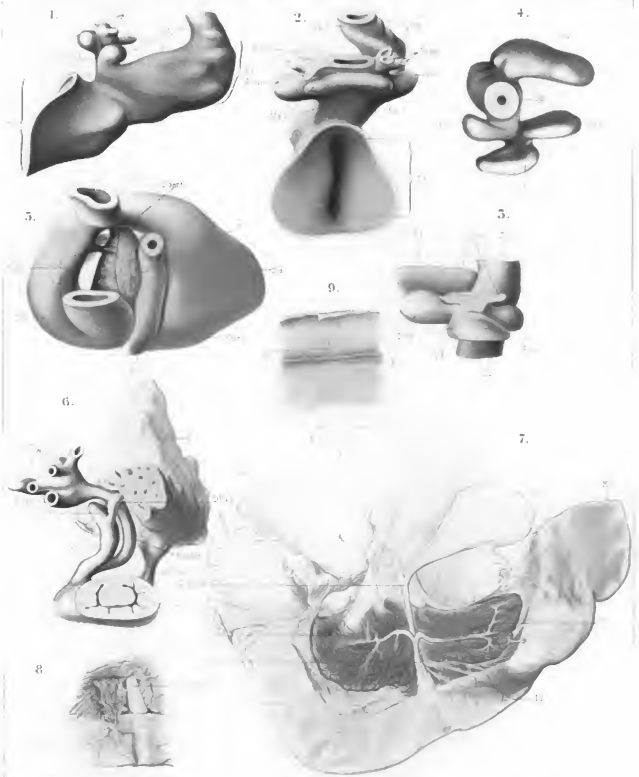

Digitized by Google

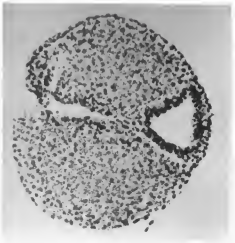

1

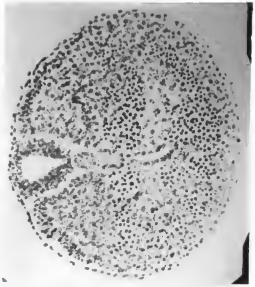

2

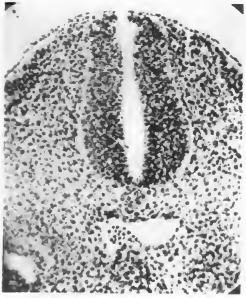

3

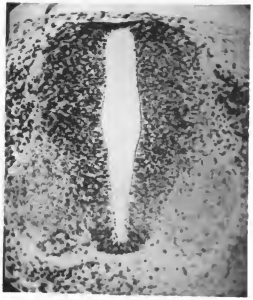

4

5

6

Verlag von Gustav Fischer in Jena.

Chromodruck von J. B. Obernetter, München.

Digitized by Google

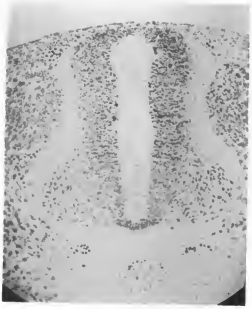

7

8

9

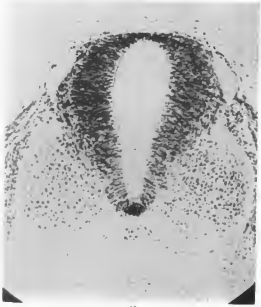

10

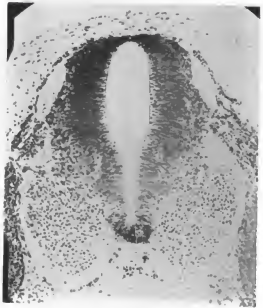

11

12

Digitized by Google

Digitized by Google

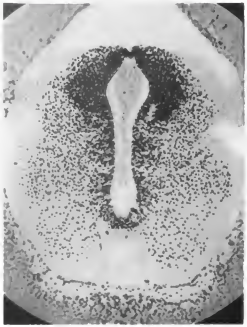

13

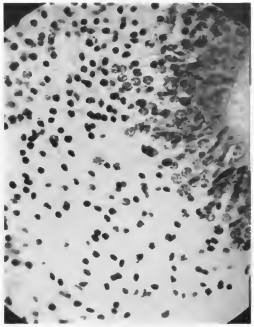

14

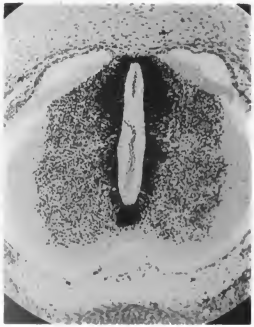

15

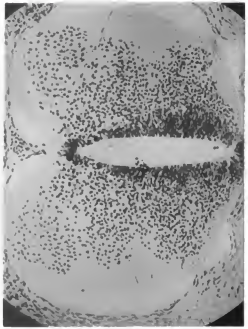

16

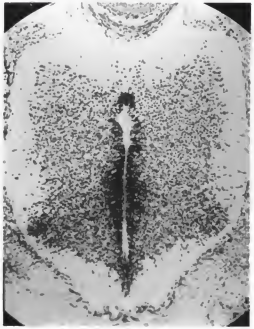

17

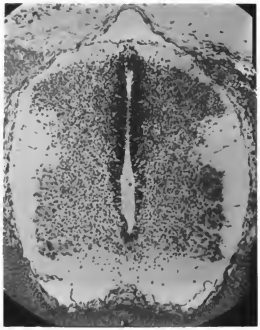

18

Digitized by Google

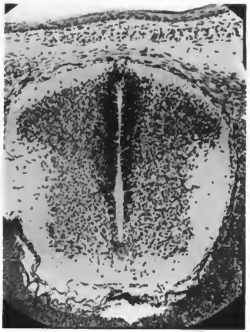

19

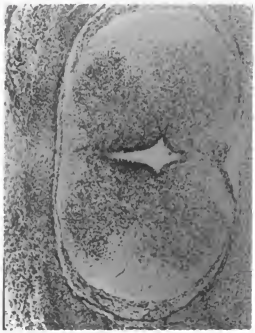

20

21

22

23

24

Verlag von Gustav Fischer in Jena.

Crayondruck von J. B. Obernetter, München

Digitized by Google

Tafel XLIX + L.

Digitized by Google

Taf. XLIX + L.

Myologie von *Ornithorhynchus* und *Echidna*.

Lateralansichten.

Fig. 1. (Vergr. 5 : 4.) Lateralansicht der dorsalen Kaumuskeln von *Ornithorhynchus*. Die Mm. masseter und detrahens mandibulae, welche in natürlicher Lage in der Nähe des Mandibularkopfes einander berühren, sind durch Zerschneiden der Fascia masseterica (*fscm*) künstlich ein wenig von einander entfernt worden, so dass der M. pt. ext. an seiner Insertion ein wenig zu Tage tritt. — *1* die Grenze zwischen dem sehnig inserirenden und dem fleischig inserirenden Theil der Lamina lateralis des M. masseter. — *2* Bindegewebiger Adnex des Jochbogens.

Fig. 2. Die dorsalen Kaumuskeln von *Ornithorhynchus*. Vergr. 5 : 4. Der Jochbogen zum grössten Theil entfernt, d. h. das Muskelstück ist weggenommen. Die Lamina lateralis (*llm*) ist im Ursprungstheil durchschnitten und nach aussen geschlagen. Die Spalte zwischen den Laminae lateralis und medialis des M. masseter ist sichtbar. Der N. massetericus (*nm*) zieht durch diese Spalte und gabelt sich in zwei Aeste, einen für die Lamina lateralis und einen für die L. medialis, welche Aeste durch eine Anastomose mit einander verbunden sind.

Fig. 3. Lateralansicht der dorsalen Kaumuskeln von *Ornithorhynchus*. Der M. masseter ist zum grössten Theil entfernt; nur Reste der vordersten Ursprungsbündel (*llm—lmm*) sind am Oberkieferknochen zu sehen. Sie bekommen ihre Nerven aus dem N. massetericus (*nm*). Die Insertion des Musc. masseter (*immr*) ist auch an der Mandibula wahrnehmbar. Durch das Entfernen des bedeckenden M. masseter wird die P. posterior musc. zygomatico-mandibularis (*ppzm*) zur Ansicht gebracht. Man sieht sowohl die in die Fossa mandibularis (*fm*) eindringende Bündelgruppe (*ppzm*), als auch das an dem medio-dorsalen Rande dieser Grube sich festheftende Bündel (*ppzm'*). Der N. zygomatico-mandibularis (*nzm*), der innervirende Zweige für die Pp. anterior und posterior des M. zygomatico-mandibularis führt, läuft in der Spalte zwischen den eben genannten Muskelportionen. Durch die erwähnte Spalte schimmern die Pars sphenoidalis musc. temporalis (*pscaf*) und der Musc. pterygoideus externus (*mpte*) ein wenig hervor. Der letztgenannte Muskel tritt auch mit seiner Insertion am Collum mandibulae (*pcm*) zu Tage. Der M. temporalis ist in allen seinen Theilen (*pscaf, pocaf, cmf, cpf*) unverletzt zu sehen. Ebenso sind die Mm. zygomatico-mandibularis (*pazm + ppzm*) und detrahens mandibulae (*mdm*) sichtbar. Ein, am Collum mandibulae (*pcm*) entspringendes Bündel ist mit *mdm'* bezeichnet worden. Die obere Jochbogenwurzel ist weggenommen und die betreffende Stelle mit *rsaz* markirt. 5 : 4.

Fig. 4. Lateralansicht der tiefer liegenden dorsalen Kaumuskeln von *Ornithorhynchus*. Der mittlere Theil des Arcus zygomaticus ist entfernt. Der M. masseter ist mit Ausnahme kleiner Reste am Ursprung und an der Insertion des Muskels weggenommen. Die gemeinsame Sehne (*icmpt*) für die Cc. medium und posterius musc. temporalis ist abgeschnitten. Hinter dem Nervus massetericus ist die Stelle sichtbar, wo der M. masseter und die P. posterior des M. zygomatico-mandibularis mit einander zusammenhängen; der bezügliche Verband ist durch einen Schnitt gelöst worden. 5 : 4.

Fig. 5. (Vergr. 5 : 4.) Lateralansicht der dorsalen Kaumuskeln von *Echidna*. Die Mm. masseter (*mmr*) und detrahens mandibulae (*mdm*) sind in starker Verkürzung zu sehen, weil sie beinahe in horizontaler Ebene sich befinden. Die Naht zwischen den Processus jugales des Jochbogens ist nach dem Schädel *f* (vergl. Materialverzeichniss) gezeichnet.

Fig. 6. Lateralansicht der dorsalen Kaumuskeln einer ausgewachsenen *Echidna*. Der Jochbogen ist unvollständig ossificirt; die Bindegewebsbrücke zwischen den beiden anomalen Proc. jugales ist zum grössten Theil erhalten worden. Der Stamm des N. facialis ist nach unten gebogen. Der Unterkiefer wurde am Hakenwinkel losgelöst und dadurch nebst seinen Muskeln und den Zungenbeinmuskeln aus der natürlichen horizontalen Lage in eine sagittale übergeführt. Dies geschah zum Zwecke einer leichteren Vergleichung mit *Ornithorhynchus* und den anderen Säugethieren. 5 : 4.

Fig. 7. Lateralansicht der dorsalen Kaumuskeln einer ausgewachsenen *Echidna*. Der Unterkiefer mit seinen Muskeln ist wie in Fig. 6 in die sagittale Ebene gebracht. Der Arcus zygomaticus ist zum grössten Theil entfernt, um den Musc. temporalis sichtbar zu machen. 5 : 4.

Fig. 8. Lateralansicht der tiefer liegenden dorsalen Kaumuskeln einer ausgewachsenen *Echidna*. Auch hier ist der Unterkiefer losgelöst und in die sagittale Ebene gedreht. Der Arcus zygomaticus ist gleichfalls bis auf kleine Reste entfernt. Der mittlere und hintere Kopf des Musc. temporalis sowie die P. orbitalis musc. temporalis sind von ihren Ursprungsflächen abgetrennt und in der Nähe ihrer Insertionen abgeschnitten. Auch der M. zygomatico-mandibularis ist nahe der Insertion abgeschnitten. Die Mm. temporalis anterior und pterygoideus externus sind in ihrer ganzen Ausdehnung zu sehen; der M. masseter und der M. detrahens mandibulae wurden weggenommen und ihre Insertionsstellen durch rothe Umrandung gekennzeichnet. 5 : 4.

Digitized by Google

Tafel LI + LII.

Digitized by Google

Tafel LI + LII.

Myologie von *Ornithorhynchus* und *Echidna*.

Ventralansichten.

Fig. 9. Ventralansicht des Kopfes von *Ornithorhynchus*. Die vom Nervus facialis versorgte Halsmusculatur ist entfernt bis auf den M. hyo-mandibularis (*mhm*) und auf den Fasciculus hyo-platysma (*fhpl*). Die Mm. sterno-mastoidei sind abgeschnitten. 1 : 1.

Fig. 10. Ventralansicht des Kopfes von *Ornithorhynchus* nach Entfernung der Hautmuskeln. An der rechten Seite des Kopfes ist die Backentasche weggeschnitten, an der linken ist sie nach vorn und medialwärts geschoben. In der Mitte des Kopfes sind die Mm. hyo-mandibulares, Mm. hyo-dermales und abrirrende Bündel des M. sphincter colli abgeschnitten, weil diese Muskeln die Trigeminus-Muskeln bedecken. Der halbrinnenförmige Eindruck an dem M. masseter (*) kennzeichnet die Lage des weggenommenen äusseren Gehörganges. 5 : 4.

Fig. 11. Ventralansicht des Kopfes von *Ornithorhynchus*. Die Mm. hyo-platysma, hyo-dermalis (COUES), hyo-mandibularis (RUGE) und depressor mandibulae anterior sind abgeschnitten, wodurch die Mm. mylo-hyoideus und tympanico-hyoideus nebst den ventralen Trigeminus-Zweigen sichtbar werden. An der rechten Körperseite ist die äussere Wand der Fossa mandibularis entfernt, um die Zygomatico-mandibularis-Insertion innerhalb des Unterkieferknochens zu zeigen. 5 : 4.

Fig. 12. Ventralansicht des Kopfes von *Ornithorhynchus*. Der Musc. mylo-hyoideus ist durchgeschnitten und an der rechten Seite des Kopfes seitwärts gebogen, um den Ursprung des Muskels deutlich zu machen. Die Zunge ist entfernt, der harte und weiche Gaumen blossgelegt. An der rechten Seite ist am weichen Gaumen die ventrale sehnige Schichte zum Theil weggenommen. Der Ursprung des M. palato-pharyngeus wird dadurch sichtbar. Wie der M. tympanico-hyoideus zwischen zwei Ligamenten in den äusseren Gehörgang eindringt, ist auch zu sehen. Der Pfeil giebt die Richtung nach dem Ostium pharyngeum tubae an. 5 : 4.

Fig. 13. Ansicht eines Frontalschnittes durch den Unterkiefer von *Ornithorhynchus* mit den an ihm inserirenden Muskeln. Der Kieferknochen wurde etwas vor (frontal von) dem Proc. coronoides durchsägt. 5 : 4.

Fig. 14 Ventralansicht des Kopfes eines Beuteljungen von *Echidna* 3 : 1. Die oberflächliche, vom Nervus facialis innervirte Halsmusculatur ist bis auf die Buccinator-Gruppe entfernt. Die das Trommelfell bedeckende Knorpelplatte des Hyoidbogens ist an der rechten Seite des Kopfes abgeschnitten, um den Kopf des Hammers sichtbar zu machen. Das Knorpelgewebe ist grün gefärbt, die Ausführungsgänge der Drüsen (*dsl*, *dsm*) violett, das Bindegewebe blau, der Knochen gelb, die Muskeln roth.

Fig. 15. Ventralansicht des Kopfes desselben Beuteljungen von *Echidna* (vergl. Fig. 14). 3 : 1. Der M. depressor mandibulae anterior ist abgeschnitten und entfernt. Der M. mylo-hyoideus ist in ganzer Ausdehnung sichtbar. Der M. masseter wurde an der rechten Seite des Kopfes weggenommen und damit der M. zygomatico-mandibularis blossgelegt. Der Musc. detrahens mandibulae ist rechts zerschnitten, um die Lage des Nerv. detrahens mandibulae zum MECKEL'schen Knorpel deutlich zu machen.

Fig. 16. Incus, Malleus und Anulus tympanicus des *Ornithorhynchus*, von der ventralen Seite gesehen. 5,5 : 1. *i* Incus. — *cm* Capitulum mallei. — *mm* Manubrium. — *mtt* Musc. tensor tympani. — *mth* Musc. tympanico-hyoideus. — *pf* Proc. Folianus mallei. — *tp* Anulus tympanicus.

Fig. 17. Die Gehörknochen des linken Mittelohres von *Ornithorhynchus*. Dorsalansicht. 5,5 : 1. Von dem M. tensor tympani ist nur der Felsenbeinbauch zu sehen.

Fig. 18. Musc. tensor tympani, MECKEL'scher Knorpel, Hammer und Tympanicum eines Beuteljungen von *Echidna*. 6 : 1. *engl* Andeutung der Stelle der Cavitas glenoidalis.

Digitized by Google

Tafel LIII + LIV.

Digitized by Google

Tafel LIII + LIV.

Neurologie von *Ornithorhynchus* und *Echidna*.

Fig. 19. Linker Trigeminus, Ventralansicht, 3 : 1. Basis cranii von *Ornithorhynchus* mit den grossen Nervenstämmen. Die Gehörknochen und der Anulus tympanicus sind entfernt. Das Foramen ovale ist durch Wegnahme der es umgebenden Knochensubstanz vergrössert worden und der Nerv. trigeminus innerhalb des Schädels abgeschnitten. 3 : 1.

Fig. 20. Linker Trigeminus, ventro-mediale Ansicht. Die Wurzeln des Nervus mandibularis trigemini von *Ornithorhynchus*, von der ventro-medialen Seite gesehen. 5 : 1. Der sich lateralwärts biegende Ramus dorsalis ist auf der Figur künstlich ein wenig nach vorn gebogen, so dass alle seine Zweige sichtbar werden. Der Ramus mandibularis ist innerhalb des Schädels ganz in der Nähe des Canalis trigemini bezw. Foramen ovale abgeschnitten worden.

Fig. 21. Rechter Trigeminus-Stamm von *Echidna* mit seinen sympathischen Adnexen, von der ventralen Seite gesehen. 5 : 1. Die ventralen Aeste des Ramus III sind aufgehoben. Spiegelbild.

Fig. 22. Rechter Trigeminus-Stamm von *Echidna*, von der ventralen Seite gesehen. 5 : 1. Die ventralen Nervenäste des Ramus III sind aufgehoben, die sympathischen Adnexe sind entfernt. Spiegelbild.

Fig. 23. Die Verzweigungen des Ramus III nervi trigemini in der Gegend des Foramen ovale von *Echidna*. Rechte Seite, Dorsalansicht. Sämmtliche Nervenzweige, mit Ausnahme des N. auriculo-temporalis, der sich halb nach oben wendet, befinden sich in natürlicher Lage. 7—8 : 1.

Fig. 24. Medio-dorsale Ansicht des rechten Trigeminus-Stammes von *Echidna*. Beinahe 6 : 1.

Fig. 25. Der Austritt des Nerv. facialis von *Echidna* aus dem Foramen stylo-mastoideum. 8 : 1.

Digitized by Google

Tafel LV + LVI.

Digitized by Google

Tafel LV + LVI.

Die beiden ersten Figuren Kaumusculatur und ihre Innervation, die übrigen Osteologie, allenthalben *Ornithorhynchus* und *Echidna*.

Fig. 26. Die abgelöste dorsale Kaumusculatur und die peripherische Ausbreitung ihrer Nerven bei *Ornithorhynchus*. Medialansicht, rechte Seite. 2 : 1. — *1* Spalte, die eine beginnende Theilung des M. pterygoideus externus in 2 Köpfe kennzeichnet.

Fig. 27. Die abgelöste Kaumusculatur und ihre Nerven von *Echidna*, von der medialen resp. dorsalen Seite gesehen, rechte Seite. 2 : 1. — *VI* Nerv. abducens, welcher unter der kurzen abgeschnittenen Portio minor trigemini hervorsieht. — *cmb* Capitulum mandibulae.

Fig. 28. Schädel mit Unterkiefer eines erwachsenen *Ornithorhynchus*. Lateralansicht, rechte Seite. Spiegelbild. 3 : 2. Die Suturen sind blau angegeben. Die punktirten Suturen sind nach VAN BEMMELEN gezeichnet, da sie an meinem dafür zu alten Exemplar nicht mehr sichtbar waren; die an demselben noch sichtbaren Suturen wurden durch einfache durchlaufende blaue Linien markirt. Die rothen Linien bezeichnen die Grenzlinien der Ursprungs- und Insertionsflächen der Muskeln. Die Ursprungsflächen der Mm. masseter, zygomatico-mandibularis, detrahens mandibulae und depressor mandibulae anterior und die Insertionsflächen der Mm. masseter, zygomatico-mandibularis, detrahens mandibulae und pterygoideus externus sind zu sehen. Die resp. Ursprungs- und Insertionsflächen sind weiss gelassen, während die übrigen Knochenflächen gelb gefärbt wurden. Das Bindegewebe ist blau gefärbt.

Fig. 29. Schädel eines erwachsenen *Ornithorhynchus*. Lateralansicht, rechte Seite. Spiegelbild. 3 : 2. In der gleichen Behandlung wie Fig. 28. Nur die Ursprungsflächen der Mm. temporalis und pterygoideus externus sind angedeutet. Der Jochbogen ist abgesägt und bis auf kleine Reste entfernt.

Fig. 30. Schädel einer erwachsenen *Echidna*. Lateralansicht, rechte Seite. Spiegelbild. 3 : 2. Der Jochbogen ist abgesägt. Die gleiche Behandlung wie in Fig. 28 und 29. Die Grenzen der Ursprungsflächen der Mm. temporalis, temporalis anterior und pterygoideus sind durch rothe Linien angegeben.

Fig. 31. Dorsalansicht des Unterkiefers von *Ornithorhynchus*. 3 : 2. Die gleiche Behandlung wie bei Fig. 28—30.

Fig. 32. Ventralansicht des Unterkiefers von *Ornithorhynchus*. 3 : 2. Vergl. die Behandlung der vorhergehenden Figuren. Die Insertionsflächen der Mm. masseter, detrahens mandibulae, pterygoideus externus und hyo-mandibularis sowie die Ursprungsflächen der Mm. mylo-hyoideus und depressor mandibulae anterior sind sichtbar. Die beiden Hälften der Mandibulae gehen (zufolge der Spannung beim Trocknen des Schnabels) zu weit auseinander.

Fig. 33. Collum und Capitulum mandibulae von vorn bei *Ornithorhynchus*. Rechte Seite. Ansicht von vorn. 3 : 2. Die gleiche Behandlungsweise wie auf den vorhergehenden Figuren.

Fig. 34. Rechte Unterkieferhälfte von *Ornithorhynchus*, von der medialen Seite. 3 : 2. Die gleiche Behandlung wie auf den vorhergehenden Figuren. Die Insertionsflächen der Mm. detrahens mandibulae, pterygoideus externus und temporalis, wie auch die Ursprungsfläche des M. mylo-hyoideus sind zu sehen.

Fig. 35. Rechte Unterkieferhälfte eines Beuteljungen von *Echidna* mit MECKEL'schem Knorpel. Dorsolaterale Ansicht. 3 : 1. Die gleiche Behandlung wie auf den vorhergehenden Figuren.

Fig. 36. Rechte Unterkieferhälfte des gleichen Beuteljungen von *Echidna* mit MECKEL'schem Knorpel. Medio-dorsale Ansicht. Die gleiche Behandlung. 3 : 1.

Fig. 37. Die Gehörknochen von *Ornithorhynchus*. Linke Seite. Ventralansicht. 5,5 : 1. — *chl* Chorda tympani. — *pf* die beiden Laminae des Processus Folianus mallei.

Fig. 38. Die Gehörknochen von *Ornithorhynchus*. Linke Seite. Dorsalansicht. 5,5 : 1.

Digitized by Google

Tafel LVII + LVIII.

Digitized by Google

Tafel LVII + LVIII.

Myologie, Neurologie und Osteologie nicht-monotremer Säugethiere.

Fig. 39. *Choloepus hoffmanni* PETERS. 1 : 1. Rechte Seite (Spiegelbild). Lateralansicht der oberflächlichen Kaumuskeln. Derjenige Theil des M. masseter, welcher der Lamina lateralis m. masseteris von *Ornithorhynchus* homolog ist, wurde mit *llm* bezeichnet.

Fig. 40. *Choloepus hoffmanni*. 1 : 1. Dorsale resp. dorso-laterale Ansicht des Kopfes.

Fig. 41. *Choloepus hoffmanni*. 1 : 1. Rechte Seite (Spiegelbild), Lateralansicht. Der M. masseter ist abgeschnitten. Die Ursprungsfläche der äusseren Bündel (= *llm* bei *Ornithorhynchus*) am Jochbein ist roth punktirt. Die inneren oder Orbitalbündel sind abgeschnitten. Nur ein einziges Bündel desselben, nämlich das accessorische Bündel (*a*), ist in seinem fleischigen Abschnitt stehen geblieben. Die Orbitalbündel entsprechen der Lamina medialis des M. masseter von *Ornithorhynchus* (= *llm*). Die Portio profunda (*ppfm*) ist auch zu sehen. Sie ist aus Material der Portio suprazygomatica (ALLEN) gebildet. Der hinter dem N. massetericus (*nm*) befindliche, zum Theil sehnig inserirende Abschnitt entspricht wahrscheinlich der Portio posterior von *Ornithorhynchus* (= *ppm*).

Fig. 42. *Choloepus didactylus* L. 3 : 1. Linke Seite. Lateralansicht des Kopfes eines jungen Thieres. Der Proc. zygomaticus temporalis ist entfernt und das Squamosum abgemeisselt, um den Recessus epitympanicus freizulegen. Das Cavum tympani mit den Gehörknochen und Nerven ist sichtbar. *1* Schleimhautfalten im Rec. epitympanicus. Der Musc. pterygo-spinosus ist ziemlich gut ausgebildet, er inserirt zwischen den Ursprungsflächen der Pars lateralis (*mptipl*) und des hinteren Hauptttheiles (*mpti*) des Musc. pterygoideus internus. Die Ursprungsflächen des M. temporalis und des Caput minus musc. pterygoidei externi sind roth punktirt.

Fig. 43. *Tamandua tetradactyla* L., Embryo. 3 : 2. Rechte Seite (Spiegelbild). Lateralansicht der Kaumuskeln. Der M. depressor mandibulae anterior (*mdma*) ist entfernt. *ah* ist hier Stylohyale.

Fig. 44. *Tamandua tetradactyla*, Embryo. 3 : 2. Lateralansicht der linken Unterkieferhälfte.

Fig. 45. *Tamandua tetradactyla*, Embryo. 3 : 2. Rechte Seite (Spiegelbild). Lateralansicht der Kaumuskeln. Der hintere Theil des Kiefers mit dem Musc. masseter ist weggenommen. Die Mm. temporalis (*mt*), temporalis anterior (*mta*), buccinator internus (*mbi*) und pterygoideus internus (*mpti*) sind an ihren Insertionen abgeschnitten. Der M. depressor mandibulae anterior (*mdma*) ist entfernt.

Fig. 46. *Manis javanica* DESM., ausgewachsenes Thier. 1 : 1. Lateralansicht des Schädels und der linken Unterkieferhälfte mit dem M. masseter.

Fig. 47. *Manis javanica*. 1 : 1. Lateralansicht der linken Unterkieferhälfte.

Fig. 48. *Ericulus setosus* SCHREB. 2 : 1. Linke Seite. Lateralansicht der Kaumuskeln. Die Glandula lacrymalis ist so weit entfernt worden, als der dorsale Rand des M. masseter sie bedeckt, damit die tiefer liegenden Muskelabtheilungen sichtbar werden. Die gemeinsame Insertion des langen Bündels der Pars temporalis musc. zygomatico-mandibularis (*ptmzm*) und des Musc. temporalis (*mt*) ist durch Punktirung angegeben; der Vorderrand des Ramus mandibulae ebenso.

Fig. 49. *Crossopus fodiens* PALLAS. 4 : 1. Linke Seite. Lateralansicht mit den Muskeln des Unterkiefers. Die oberflächlichen Gesichtsmuskeln sind entfernt.

Fig. 50. *Crossopus fodiens*. 4 : 1. Linke Seite. Lateralansicht mit den Muskeln des Unterkiefers. Tiefere Schichte. Die hintere Hälfte des M. depressor mandibulae ist weggenommen.

Fig. 51. *Choloepus hoffmanni* PETERS, altes Thier. Die Verästelung des Nervus mylo-hyoideus und seine Anastomosen mit dem Nervus facialis. Die innerhalb der Musculatur verlaufenden motorischen Zweige sind schwarz punktirt, die sie durchsetzenden sensibeln Nerven sind weiss punktirt. + Grenze der beiden Theile des M. depressor mandibulae anterior (*mdma*) mihi (links der sog. M. depressor maxillae inferioris LECHE-ADLERZ, rechts der sog. M. sterno-maxillaris LECHE-ADLERZ).

Digitized by Google

Tafel LIX.

Digitized by Google

Tafel LIX.

Fig. 1. Ventralansicht der rechten COWPER'schen Drüse des *Echidna*-Beuteljungen B. Plattenmodell. Vergr. 50 : 1.

Duct. Ausführungsgang. *Sr.* Erweiterung desselben zu dem ventralen Sammelraum. L_1, L_2, L_3 deutlich abgegrenzte plattenförmige Läppchen. L_4 zusammenhängende Masse noch nicht von einander abgegrenzter Läppchen. *Sec.Erh.* secundäre Erhebungen an den Läppchen in Form von unregelmässig verlaufenden Wällen. *Tr.* zwischen diesen Wällen eingeschlossene trichterförmige Vertiefungen. *I.* innere, von secundären Erhebungen frei gebliebene Seite eines Läppchens.

„ 2a. Dorsalansicht der proximalen Hälfte der linken COWPER'schen Drüse des *Echidna*-Beuteljungen D. Plattenmodell. Vergr. 50 : 1.

Duct. Ausführungsgang. *Sr.* centraler Sammelraum. L_1, L_2, L_3 etc. Drüsenläppchen. *Sec.Erh.* secundäre wallartige Erhebungen an denselben. *Dr.Ek.* bläschenförmige Drüsenendkammern.

„ 2b. Ventralansicht der proximalen Hälfte der linken COWPER'schen Drüse des *Echidna*-Beuteljungen D. Plattenmodell. Vergr. 50 : 1.

Bei *a* und *b* ist je ein Drüsenläppchen abgeschnitten. *Duct.* Ausführungsgang. *Sr.* centraler Sammelraum. L_1, L_2 etc. Drüsenläppchen. *Sec.Erh.* secundäre wallartige Erhebungen an denselben. *Dr.Ek.* bläschenförmige Drüsenendkammern. *An.* Anastomose zwischen zwei Drüsenläppchen.

„ 3a. Geschlechtsorgane einer erwachsenen männlichen *Echidna*.

Test. Hoden. *Vas def.* Samenleiter. *Rect.* Enddarm. *Ves.* Harnblase. *Sin. urg.* Sinus urogenitalis. *m.* Muskelplatte, welche von der Vorderfläche der Sakralwirbel, sowie vom Proc. ileopectineus entspringt und Sinus urogenitalis und Enddarm, sowie den oberen Theil der Kloake umhüllt. *m.i.* Ursprungsbündel dieses Muskels am Proc. ileopectineus. *R.p.* Wurzel des Geschlechtsgliedes. *m.l.cl.* M. levator cloacae. *Sph.cl.prof.* tiefe Portion des M. sphincter cloacae, mit einer medianen bindegewebigen Raphe versehen. *Sph.cl.sup.* oberflächliche Portion des M. sphincter cloacae. *Cl.* Kloakenmündung. *Gl.Coep.* COWPER'sche Drüse. *Duct.* Ausführungsgang der COWPER'schen Drüse. *c.* Muskelbündelchen, welches den Muskel der COWPER'schen Drüse mit dem M. sphincter cloacae verbindet. * zerstörte Stelle des Präparates.

„ 3b. Ein Theil desselben Präparates; der M. sphincter cloacae ist durchschnitten und zur Seite präparirt, das Geschlechtsglied von der Kloake abgehoben, das Endstück der Kloake und die Penistasche von oben her aufgeschnitten.

Sin. urg. Sinus urogenitalis. *Rect.* Enddarm. *m.l.cl.* M. levator cloacae. *Duct.* Ausführungsgang der COWPER'schen Drüse. *Sph.cl.* M. sphincter cloacae. *Cl.* Kloake. *P.* Penis. *Gl.p.* Glans penis. *m.r.p.* M. retractor penis. *Praep.* inneres Blatt der Penistasche. *U* Umschlagstelle desselben auf den Penis. * zerstörte Stelle des Präparates.

Digitized by Google

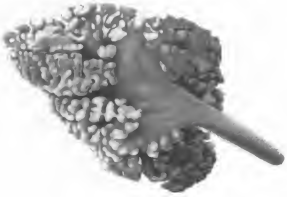

Digitized by Google

Tafel LX.

Digitized by Google

Tafel LX.

Echidna-Hoden, Uebersichtsbilder über die Anordnung des functionirenden Hodenepithels. Vergr. 550:1 (nach Präparaten von Pikrinsublimathärtung [RABL], Eisenhämatoxylinfärbung [BENDA]).

Fig. 1—4. Hauptsächliche Typen der Schichtung.

„ 5—6. Unregelmässige Schichtung.

A SERTOLI'sche Zellen, *B* Spermiogonien, *C* Spermiocyten, *C'* Spermiocyten II. Ordnung (EBNER'sche Zellen), *D* Spermiden, *E* Spermioplasten, *F* Spermien, *F'* Degenerirte Spermien.

Digitized by Google

Fig. 1



Fig. 2

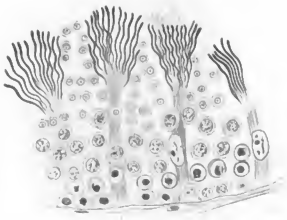

Fig. 3

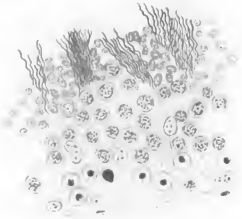

Fig. 4



Fig. 5

Fig. 6

Tafel LXI.

Digitized by Google

Tafel LXI.

Germinative Zellen von *Ornithorhynchus*. Vergr. 1500 : 1 (FLEMMING'sche Lösung, Eisenhämatoxylin [BENDA], reine Chromatinfärbung).

Fig. 7. Spermiogonien. B_1 Ruhende Spermiogonie, B_2 Spermiogonien nach Abschluss der Vermehrungstheilungen, B_3 Rückkehr der Spermiogonien zum Ruhestand, C_1 Beginn der Spermiocytendifferenzirung.

„ 8. Spermiocyten, Vorbereitungsstadium. C_1—C_3 Chromatinanreicherung, C_3—C_4 Synapsis, C_5—C_8 Feinfädiger Knäuel, C_7 Grobfädiger Knäuel (dieselbe Zelle in zwei verschiedenen Ebenen gezeichnet, links Anordnung der Chromatinfäden um den Nucleolus, rechts Polfeld), C_8—$_{10}$ Entstehung der Chromosomen, C_8 Längslagerung der Fäden, C_9 Segmentirung und Längsspaltung der Fäden (dieselbe Zelle in zwei verschiedenen Ebenen, oben Oberflächenbild der peripherischen Kernschicht: zwei längsgespaltene, mehrfach gedrehte Chromosomen, unten: tiefe Einstellung, in der Gegend des Nucleolus noch ungegliederte Fäden), C_{10} Ringbildung der Chromosomen (dieselbe Zelle in zwei verschiedenen Ebenen, oben Oberflächenbild, unten optischer Querschnitt des Kerns).

„ 9. I. Reifungstheilung. C_{11} Ausbreitung der Chromosomen im noch abgegrenzten Kern (dieselbe Zelle in drei verschiedenen Ebenen, Unmöglichkeit einer Chromosomenzählung, wahrscheinlich 16 Chromosomen), C_{12} Prophasen, Beginn der Archiplasmastrahlung, Schiefschnitt der Spindelbildung, C_{13} Metakinese, C_{14} Dyaster, C_{15} Dispirem, C_{16}—$_{17}$ Formirung des Präspermidenkerns.

„ 10. II. Reifungstheilung. C_{18} Präspermide (Spermiocyt II. Ordnung, EBNER'sche Zelle), C_{19} Prophase, C_{20} Metakinese, C_{21} Dyaster, C_{22} Dispirem, C_{23}—$_{24}$ Formirung des Spermidenkerns, D Ruhende Spermide.

Digitized by Google



Fig 7



Fig 8

Fig 9

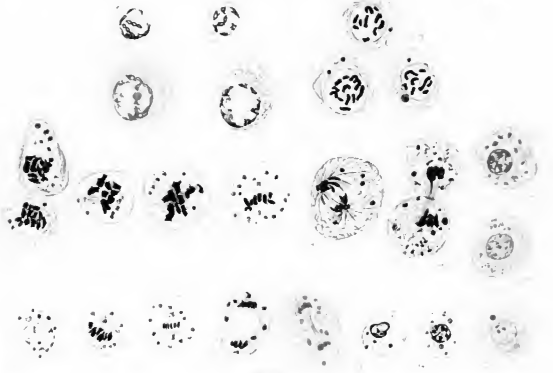

Fig 10

Digitized by Google

Tafel LXII.

Digitized by Google

Tafel LXII.

Germinative Zellen von *Echidna*. Vegetative (SERTOLI'sche) Zellen von *Ornithorhynchus* (FLEMMING'sche Lösung, Eisenhämatoxylin, einzelne Figuren mit Mitochondriafärbung).

Fig. 11, 13, 14. Vergr. 1200 : 1.
„ 12. Vergr. 1500 : 1.
„ 11. Spermiogonien, einzelne Stadien der Vermehrungstheilungen.
„ 12. Spermiocyten, Vorbereitungsstadien C_1—C_4. Bezeichnung wie Tafel LXI, C_4 und C_7 mit Mitochondriafärbung.
„ 13. Erste Reifungstheilung.
„ 14. Zweite Reifungstheilung.
„ 15. SERTOLI'sche Zellen von *Ornithorhynchus* bei * Cytoplasmafäden, die gegen die vorderen Pole der Spermioplasten verlaufen (Symphorese).

Digitized by Google

Fig. 11.



Fig. 12.

Fig. 13.

Fig. 14.

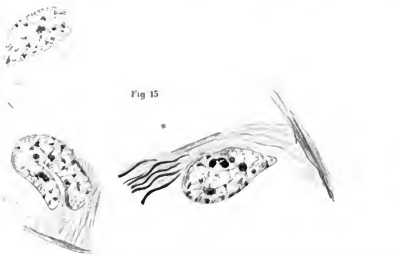

Fig. 15.

Digitized by Google

Tafel LXIII.

Digitized by Google

Tafel LXIII.

Spermiohistogenese von *Ornithorhynchus*. Reife Spermien von *Ornithorhynchus* und *Echidna*. Vergr. 1500 : 1. FLEMMING-Härtung, theils Eisenhämatoxylin, theils Eisen-Alizarin-Toluidinblau, sämmtlich aus Schnittpräparaten ausser Fig. 26 Zupfpräparat.

Fig. 16. Spermiden (*D*), verschiedene Lagerungen der Zellorgane.

„ 17. Spermioplast, I. Phase (E_1): Anlagerung von Centrosomen und Archiplasma an den Kern.

„ 18. Spermioplast, II. Phase (E_2): Gegenüberstellung von Centrosomen und Archiplasma.

„ 19. Spermioplast, III. Phase (E_4—E_{11}): Wachsthum und Chromatinanreicherung des Kerns, Anlage des Perforatoriums (bei E_{11} hinterer Kernpol bei 1600-facher Vergrösserung).

„ 20. Spermioplast, IV. Phase (E_{12}—E_{13}): Chromatinverdichtung, Reifung von Perforatorium und Kopf.

„ 21. Spermioplast, IV.—V. Phase (E_{14}) mit Mitochondriafärbung. Beginnende Ansammlung der Mitochondria am hinteren Pol.

„ 22. Spermioplast, V. Phase (E_{15}): Reifung des hinteren Pols (?).

„ 23. Reife Spermie aus dem Lumen eines Hodenkanälchens nach Ablauf der VI. Spermioplastenphase: Schwund des Zellleibs, Hüllenbildung des Geisselhauptstücks und chondriogene Hülle (Verbindungsstück).

„ 24. Bündel reifer Spermien aus dem Lumen eines Samenkanälchens. Rechts beginnende Zopfbildung der Köpfe.

„ 25. Verzopftes Spermienbündel aus dem Vas epididymidis. (Schnittpräparat.)

„ 26. Zwei reife Spermien, links *Echidna*, rechts *Ornithorhynchus* aus dem Nebenhoden. (FLEMMING, Zupfpräparat, Alaunhämatoxylin, Glycerinaufbewahrung.)

Digitized by Google

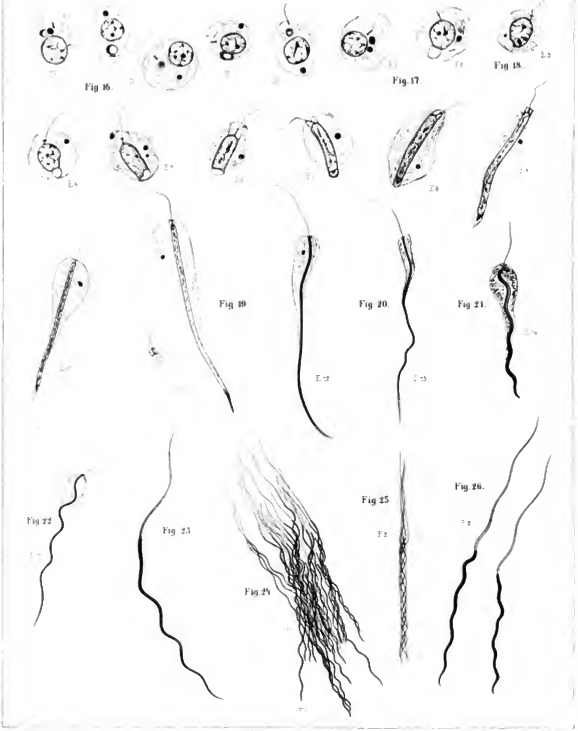

Digitized by Google

Tafel LXIV.

Digitized by Google

Tafel LXIV.

Spermiophylogenese der Marsupialier.

Fig. 1. *Perameles*, Hoden, Vorbereitungsperiode. Vergr. 1500 : 1 (ausser D_4). *B* Neugebildete Spermiogonie (Uebergangsspermiogonie). C_1 C_2 Ersatzspermiocyten. C_3 Synapsis. C_4—C_5 Dichter Knäuel. C_6 C_7 Lockerer Knäuel. C_8 Längsspaltung und Segmentirung der Chromosomen.

„ 2. Erste Reifungstheilung. C_9 Ringbildung der Chromosomen, Prophase. C_{10} Metaphase. C_{11} Dyaster. C_{12} Teleophase.

„ 3. Zweite Reifungstheilung. D_1 Präspermide (EBNER'sche Zelle). D_2 Spirem. D_3 Längsspaltung der Chromosomen (Vergr. 1200 : 1). D_4 Prophase. D_5 Metaphase. D_6 Teleophasen. *E* Spermiden.

„ 4. *Perameles*, Flachschnitt eines Hodenkanälchens. Vergr. 900 : 1. *A* SERTOLI'sche Zellen (fast nur die Kerne sichtbar). *B* Spermiogonie. *C* Spermiocyten (Stadium des dichten Knäuels C_5).

„ 5. *Phalangista*, Querschnitt des Samenkanälchenepithels. Vergr. 1200 : 1. *A* SERTOLI'sche Zellen mit grösserem Zelleib, Fetttröpfchen enthaltend. *B* Spermiogonien in Vermehrungstheilungen. *C* Spermiocyten (Uebergang des dichten in den lockeren Knäuel C_6). *E* Neugebildete Spermiden.

Digitized by Google

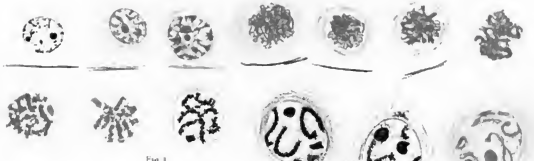

Fig. 1

Fig. 2

Fig. 3

Fig. 4 Fig. 5

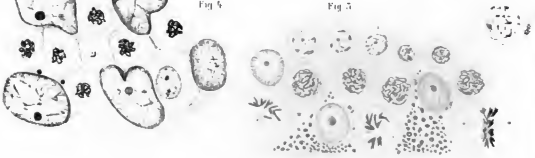

Digitized by Google

Tafel LXV.

Digitized by Google

Tafel LXV.

Spermiohistogenese der Marsupialier.

Fig. 6. Spermiohistogenese von *Perameles*. Vergr. 1200 : 1, nur F_4 und G 1500 : 1. *E* Spermide. *F* Spermioplasten. F_1 I. Phase, Anlagerung der Centrosomen und der Archiplasmavacuole an den Kern. F_2 II. Phase, Polstellung von Centrosomen und Vacuole. F_3 III. Phase, Chromatinanreicherung. F_4 IV. Phase, Chromatinverdichtung, Transformation der Kopfkappe und des Kerns. *** Drei verschiedene Ansichten desselben Stadiums. F_5 V. Phase, Abrücken des Centrosomenrings vom Kern, Bildung der Verbindungsstückspirale. F_6 VI. Phase, Schrumpfung des Zellleibs, Reifung. *G* Kopf und Verbindungsstück der reifen Spermie in Seitenansicht aus dem Nebenhoden.

„ 7. Einige Stadien der Spermiohistogenese von *Phalangista*. Mitochondriafärbung. Vergr. 1200 : 1. Bezeichnung wie Fig. 6.

„ 8. Einige Stadien der Spermiohistogenese von *Phascolarctos*. Bezeichnung wie Fig. 6. *G?* Fragliches Bild der reifen Spermie aus dem Lumen der Samenkanälchen.

„ 9. Aeussere Schichten des Samenkanälchens von *Phascolarctos*. Vergr. 1200 : 1. *A* SERTOLI'sche Zellen mit LUBARSCH'schen Krystallen. *B* Spermiogonien.

„ 10. Stück der Kanälchenwand von *Perameles*, Spermioplastenphase F_4. Vergr. 1200 : 1. *A* SERTOLI'sche Zellen mit Symphorese der Spermioplasten. *B* Spermiogonien. *C* Spermiocyten (Stadium etwa C_4). *E* Spermiden. *F* Spermioplasten (V. Phase).

Digitized by Google

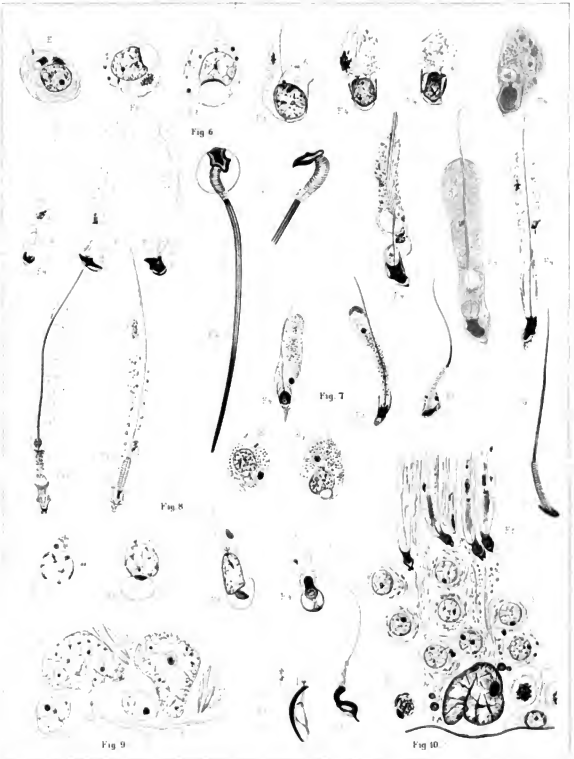

Fig. 6

Fig. 7

Fig. 8

Fig. 9

Fig. 10.

Digitized by Google

Tafel LXVI.

Digitized by Google

Tafel LXVI.

Fig. 1. Haarscheibe von Stadium 52, *Echidna*. Querschnitt der Serie, aus welcher Textfigur 3 aufgebaut ist.

„ 2. Stadium 53, *Echidna*. Schnitt durch eine kleine Haarscheibe an ihrer breitesten Stelle. Zeiss Oc. 2, Leitz Obj. 3.

„ 3. Stadium 53, *Echidna*. Schnitt durch die grosse Haarscheibe im Modell Textfigg. 4 und 5. Dieselbe Vergrösserung.

„ 4. Stadium 53. Schweissdrüsenknäuel. Zeiss Oc. 2, Obj. DD.

„ 5. Stadium 53. Schnitt durch ein Stammhaar mit 9 Beihaaren.

„ 6. Stadium 54, *Echidna*. Schnitt durch eine Haarscheibe.

„ 7. Stadium 54. Querschnitt des grossen Stachels Textfig. 10 mit seitlichem Epithelauswuchs.

„ 8a—c. Stadium 54. 3 Querschnitte eines Haarbündels mit 5 Beihaaren.

„ 9. Erwachsene *Echidna*. Durchschnitt durch den grössten Durchmesser der Haarscheibe in Textfig. 13. Vergr. wie Fig. 2 und 3.

„ 10. *Ornithorhynchus* erwachsen. Haarscheibe senkrecht zum Haarfollikel geschnitten. Präparat von Römer.

Allgemeingültige Bezeichnungen:

B Beihaar.
F Haarfollikel.
m Muskelbündel (quergestreift), m_1 Schweissdrüsenmusculatur.
n Nerven- und Gefässbündel.
R Randwall.
St Stammhaar.
T grosse Zellen in der oberflächlichen Cutis der Haarscheibe.

Digitized by Google

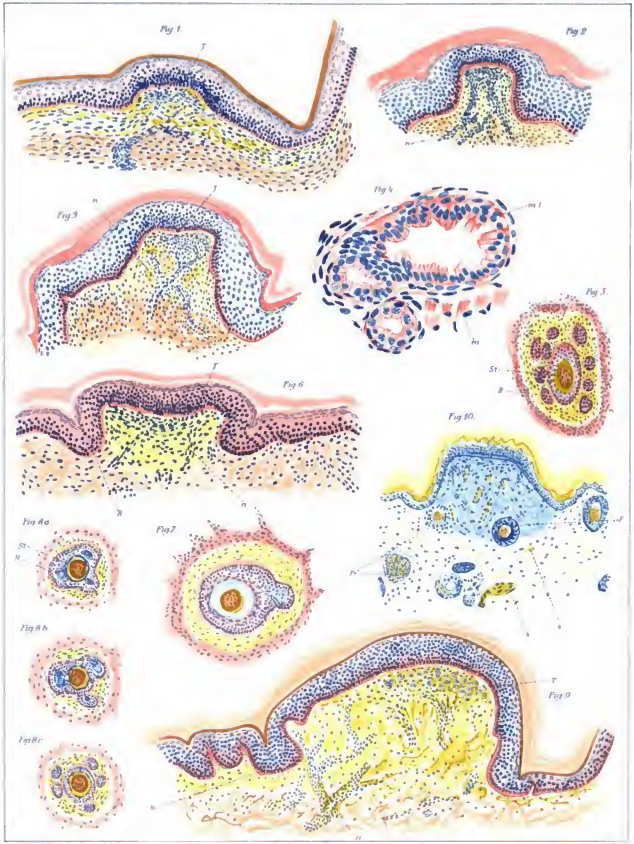

F. Pinkus del. Verlag von Gustav Fischer in Jena Lithographie v. F. Dietrich

Digitized by Google

Tafel LXVII.

Digitized by Google

Tafel LXVII.

Die 4 Figuren geben Schnitte der Serie No. 48 bei 17-facher Vergrösserung wieder.

Fig. 1. Objecttr. 5, Reihe 2, Schnitt 9.

Der Schnitt trifft die hintersten vorspringenden Theile der Occipitalcondylen, die Massae laterales atlantis, einen grossen Theil des Körpers des Epistropheus, sowie die seitlichen Abschnitte des Atlanto-occipital- und des Atlanto-epistrophicalgelenkes. Die Condyli occipitales und die zwischen ihnen befindliche Incisura intercondyloidea (vom Dens epistrophei und den Ligg. alaria eingenommen) sind etwa quer, d. h. senkrecht zur Längsaxe des Schädels getroffen, der Dens epistrophei dagegen longitudinal — eine Folge der stark winkligen Haltung des Schädels zur Wirbelsäule.

Fig. 2. Objecttr. 5, Reihe 1, Schnitt 9.

Der Schnitt liegt rostralwärts von dem vorhergehenden, trifft also die Occipitalregion vor den Condylen und vor der Incisura intercondyloidea, und den Epistropheus ventral vom Dens. Er geht ferner durch den dorsalen Rand des Septum interarticulare hindurch und zeigt den Zusammenfluss der atlanto-occipitalen und der atlanto-epistrophicalen Gelenkhöhle.

Fig. 3. Objtr. 5, Reihe 1, Schnitt 5.

Der Schnitt liegt noch weiter rostralwärts und trifft daher das Septum interarticulare in seiner ganzen Breite.

Fig. 4. Objecttr. 4, Reihe 4, Schnitt 6.

Der Schnitt geht durch den vordersten (medianen) Theil des Atlanto-occipitalgelenkes.

Digitized by Google

Digitized by Google

Tafel LXVIII.

Digitized by Google

Tafel LXVIII.

Fig. 1—4. Die Figuren geben Schnitte der Serie 44 bei 30-facher Vergrösserung wieder. Die Schnittrichtung ist in der Hauptsache horizontal.

Fig. 1. Objtr. 3, Reihe 6, Schnitt 4. Zeigt die Basalplatte ziemlich in ganzer Länge, ihre Verschmälerung zwischen den beiderseitigen Ductus cochleares, die Trabekel mit den Alae temporales. Lateralplatten der Nasenkapselanlage.

„ **2.** Objtr. 3, Reihe 4, Schnitt 6. Dorsal von Fig. 1. Die Chorda ist im epichondralen Gewebe getroffen. Fossa hypophyseos mit Hypophyse. Vor der medialwärts offenen Ohrkapsel das Ganglion Trigemini. Lateralplatten der Nasenkapselanlage.

„ **3.** Objtr. 3, Reihe 3, Schnitt 1. Dorsal von Fig. 2. Occipitalpfeiler, Foramen jugulare, Ohrkapsel. Taenia clino-orbitalis der Ala orbitalis. Anlage der Lamina cribrosa.

„ **4.** Objtr. 3, Reihe 1, Schnitt 2. Dorsal von Fig. 3. Oberster Theil des Occipitalpfeilers, Lamina supracapsularis, Ala orbitalis.

„ **5.** Schnitt aus Serie 45 (Objtr. 4, Reihe 1, Schnitt 3). 30:1. Anlage der Nasenkapsel. Hintere und vordere Septalplatte, Caudalplatten.

Digitized by Google

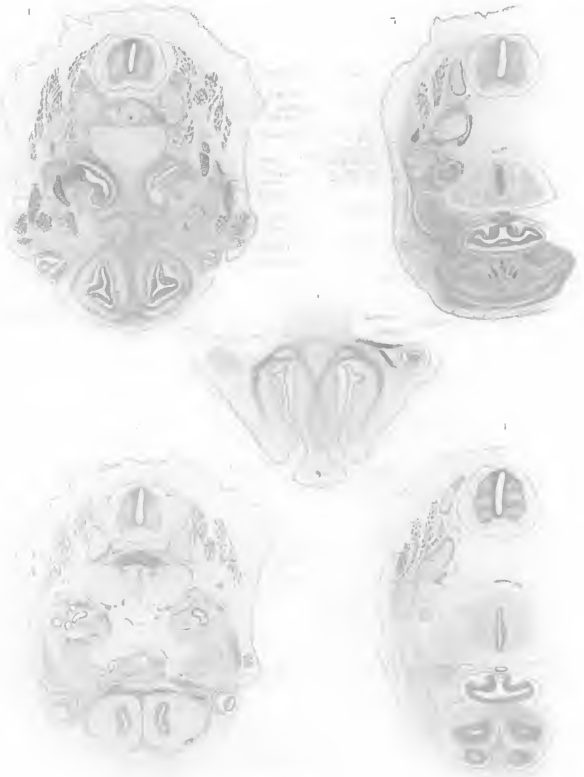

Digitized by Google

Tafel LXIX.

Digitized by Google

Tafel LXIX.

Fig. 6. Plattenmodell des Schädels von Stadium 48a. Bei 30-facher Vergrösserung modellirt. Abbildung auf etwa $^2/_3$ verkleinert. Die Deckknochen sind linkerseits fortgelassen. Ansicht von oben.

„ 7. Das Modell der Fig. 6 von unten. Hyobranchialskelet nach Durchschneidung der Hyalia entfernt.

Digitized by Google

E. Gaupp, Zur Entwickelungsgeschichte und vergleichenden Morphologie des Schädels von Echidna aculeata var. typica.

Taf. LXIX.

Semon, Forschungsreisen, Bd. III, 2. Teil.

Praemaxillare
Lam. transv. anterior
Canalis nasopal.
Fen. nasalis
Proc. palat. sup.
Proc. max. palat.
Fen. max. palat.
Mandibula
Maxillare
Vomer
Proc. palat. sup. max.
Processus
Fen. incisiva
Lam. transv. post.
Proc. pseudopal.
Ala temporis
Proc. max. (Alt. temp.)
Fen. lat. magna
Fen. facialis
Crista paiet.
Fen. ventralis
Hiatus (Cart. Reichert)
Fen. jugal.
Proc. max. ant.
Fen. lacrim.
Proc. max. sup.
Fen. nasal
Incis. sphenopal.
Proc. max. post.

Tafel LXX.

Digitized by Google

Tafel LXX.

Fig. 8. Das Modell der Fig. 6 von der linken Seite.

„ 9. Dasselbe von der rechten Seite mit den Deckknochen.

Digitized by Google

E. Gaupp, Zur Entwickelungsgeschichte und vergleichenden Morphologie des Schädels von Echidna aculeata var. typica.

Taf. LXX.

Semon, Forschungsreisen, Bd. III, 2. Teil.

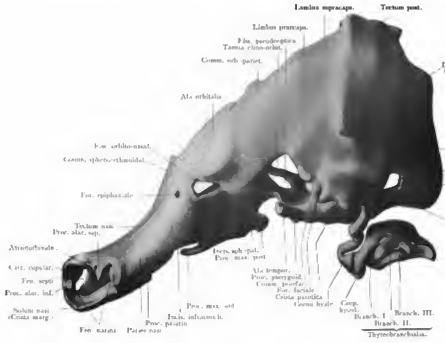

Fig. 8.

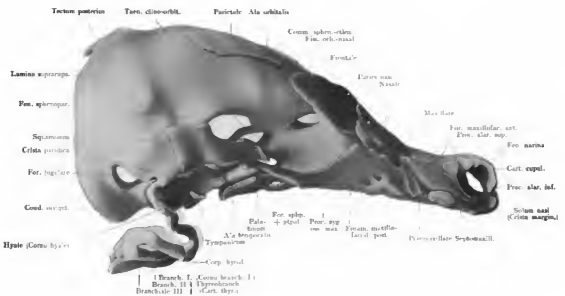

Fig. 9.

R. Schilling del.

Verlag von **Gustav Fischer** in **Jena.**

Digitized by Google

Tafel LXXI.

Digitized by Google

Tafel LXXI.

Fig. 10. Das Modell Fig. 6, von hinten.

„ 11. Vordere Hälfte des durch einen Querschnitt im Bereich der Oticalregion halbirten Modelles. Ansicht von hinten, Einblick in den vorderen Theil der Ohrkapsel.

„ 12. Hintere Hälfte des Modelles, von vorn. Einblick in den hinteren Theil der Ohrkapsel.

„ 13. MECKEL'scher Knorpel mit Amboss und Stapes, sowie den Deckknochen Mandibula (Dentale) und Goniale auf der rechten Seite. Von oben.

„ 14. MECKEL'scher Knorpel der rechten Seite mit Deckknochen; proximales Ende von medial.

„ 15. Dasselbe, von hinten.

„ 16. Hyobranchialskelet, zu dem Modell Fig. 6 gehörig.

Digitized by Google

E. Gaupp, Zur Entwickelungsgeschichte und vergleichenden Morphologie des Schädels von Echidna aculeata var. typica.

Taf. LXXI.
Semon, Forschungsreisen, Bd. III, 2. Teil.

Fig. 10.

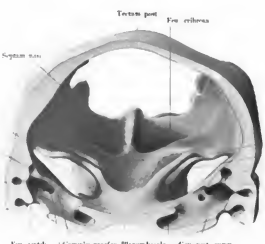

Fig. 11.

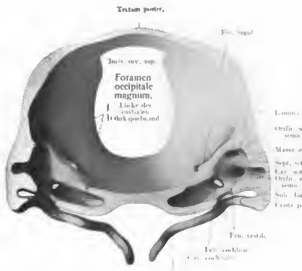

Fig. 12.

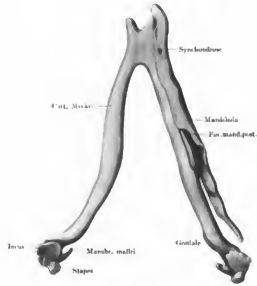

Fig. 13.

Fig. 14.

Fig. 15.

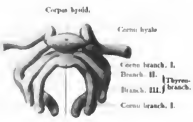

Fig. 16.

R. Schilling del.

Verlag von **Gustav Fischer** in **Jena.**

Digitized by Google

Tafel LXXII.

Digitized by Google

Tafel LXXII.

Fig. 17—36 Schnitte aus der Serie 48. Vergrösserung 17-fach.

Fig. 17. Ser. 48. Objtr. 4, Reihe 2, Schnitt 3. Hinterer Theil der Oticalregion.

„ 18. Ser. 48. Objtr. 4, Reihe 1, Schnitt 6. Oticalregion, Gegend der Fenestra vestibuli.

„ 19. Ser. 48. Objtr. 3, Reihe 4, Schnitt 9. Oticalregion, vor der Fenestra vestibuli.

„ 20. Ser. 48. Objtr. 3, Reihe 4, Schnitt 1. Vorderster Theil der Oticalregion, dicht hinter dem Foramen faciale.

In Fig. 19 und 20 bedeutet † die Bindegewebsplatte, die vom lateralen Umfang der Crista parotica im Anschluss an den Ventralrand des Squamosums herabsteigt, und an der sich das hintere Ende des M. detrahens mandibulae findet.

Digitized by Google

17.

19.

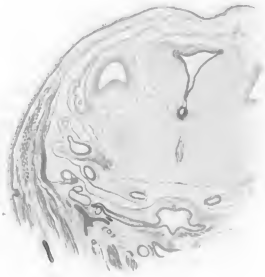

18.

20.

Gustav Fischer

Digitized by Google

Tafel LXXIII.

Digitized by Google

Tafel LXXIII.

Fig. 21. Ser. 48. Objtr. 3, Reihe 3, Schnitt 5. Hinterster Theil der Orbitotemporalregion. Hinterster Winkel der Fenestra sphenoparietalis.

Hinterstes Ende des Bildungsgewebes, das den Ramus mandibulae umgiebt.

„ 22. Ser. 48. Objtr. 3, Reihe 2, Schnitt 1. Hinteres Gebiet der Orbitotemporalregion, Abgang der Taenia clino-orbitalis, Wurzel der Ala temporalis.

„ 23. Ser. 48. Objtr. 3, Reihe 1, Schnitt 3. Durch die Mitte der Ala temporalis. Anlagerung des Parasphenoids an den Proc. pterygoideus der Ala. Membrana spheno-obturatoria.

Hinterstes Ende des Proc. zygomaticus oss. maxill. und des umgebenden Bildungsgewebes.

„ 24. Ser. 48. Objtr. 2, Reihe 5, Schnitt 10. Vordere Hälfte der Orbitotemporalregion. Processus anterior der Ala temporalis.

„ 25. Ser. 48. Objtr. 2, Reihe 5, Schnitt 2. Vorderster Theil der Orbitotemporalregion.

„ 26. Ser. 48. Objtr. 2, Reihe 4, Schnitt 2. Hinterster (subcerebraler) Theil der Nasenkapsel, Uebergang der Ala orbitalis in die letztere. Vorderster Theil des Ductus nasopharyngeus.

Digitized by Google

Digitized by Google

Tafel LXXIV.

Digitized by Google

Tafel LXXIV.

Fig. 27. Ser. 48. Objtr. 2, Reihe 1, Schnitt 10. Gegend des Recessus supracribrosus mit der Fenestra cribrosa und der Fissura orbitonasalis.

„ 28. Ser. 48. Objtr. 1, Reihe 8, Schnitt 6. Vorderster Theil des Recessus supracribrosus, Eingang zum Foramen epiphaniale. Ethmoturbinale I.

„ 29. Ser. 48. Objtr. 1, Reihe 8, Schnitt 3. Etwas rostral von Fig. 28. Freier Theil des Processus maxillaris anterior der Nasenkapsel.

„ 30. Ser. 48. Objtr. 1, Reihe 7, Schnitt 4. Gegend der Incisura infraconchalis. Umbiegung der lateralen Nasenkapselwand in das Maxilloturbinale.

„ 31. Ser. 48. Objtr. 1, Reihe 6, Schnitt 5. Hintere Enden der Paraseptalknorpel.

„ 32. Ser. 48. Objtr. 1, Reihe 4, Schnitt 13. Vorderer eingerollter Theil des Paraseptalknorpels. Cartilago palatina.

„ 33. Ser. 48. Objtr. 1, Reihe 3, Schnitt 18. Gegend des Foramen nasopalatinum.

„ 34. Ser. 48. Objtr. 1, Reihe 3, Schnitt 11. Hinterer Theil des primären Bodens der Nasenkapsel (der Lamina transversalis anterior) mit der Crista marginalis.

„ 35. Ser. 48. Objtr. 1, Reihe 3, Schnitt 3. Hinterer Theil der Fenestra narina.

„ 36. Ser. 48. Objtr. 1, Reihe 2, Schnitt 4. Vorderer Theil der Fenestra narina. Fenestra septi nasi.

Digitized by Google

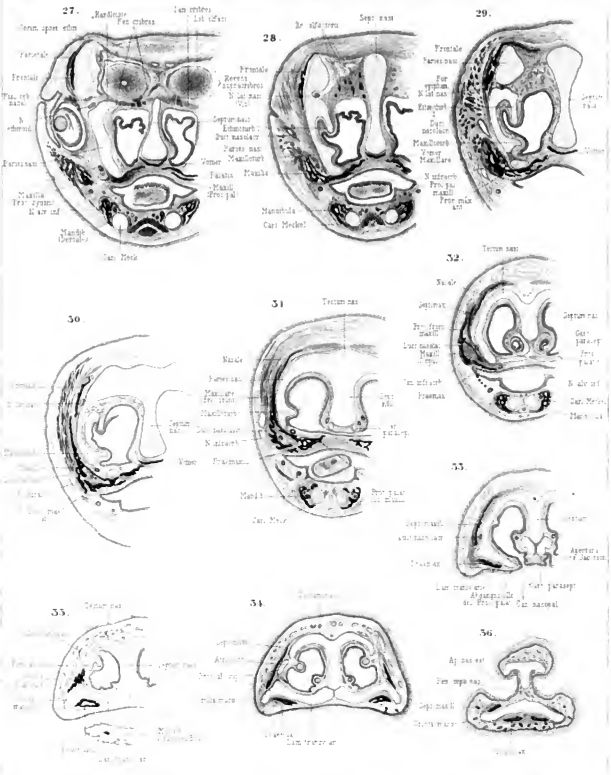
27.
28.
29.
30.
31.
32.
33.
34.
35.
36.

Tafel LXXV.

Digitized by Google

Tafel LXXV.

Fig. 37. Ser. 51 a. Objtr. 13, Reihe 2, Schnitt 1. 13 : 1. Hinterer Theil der Orbitotemporalregion. Kiefergelenk.

„ 38. Ser. 51 a. Objtr. 12, Reihe 2, Schnitt 2. 13 : 1. Hinterer Theil der Nasenkapsel, vorderer Theil des Cavum epiptericum, Processus anterior der Ala temporalis.

Digitized by Google

Digitized by Google

Digitized by Google

Digitized by Google

UNIVERSITY OF CHICAGO
16 770 235

Digitized by Google

U of Chicago
16770235